



RĪGAS STRADIŅA  
UNIVERSITĀTE

ALEKSEJS DEROVS

**KAPSULAS ENDOSKOPIJAS KLĪNISKĀ NOZĪME  
IEGREMDĒTO BOJĀJUMU (AFTAS/EROZIJAS,  
ČŪLAS) DIAGNOSTIKĀ TIEVAJĀ ZARNĀ**

Promocijas darbs

medicīnas zinātņu doktora grāda iegūšanai

Specialitāte — internā medicīna/gastroenteroloģija

Darba zinātniskais vadītājs:

Dr.med., asociētais profesors JURIS POKROTNIEKS



Darbs tapis ar ESF nacionālās programmas „Atbalsts doktorantiem studiju programmas apguvei un zinātniskā grāda ieguvei Rīgas Stradiņa universitātē” atbalstu.

Rīga, 2011

## SATURS

|   |    |
|---|----|
| <b>Darbā lietotie saīsinājumi</b> .....   | 5  |
| <b>Anotācija</b> .....  | 7  |
| <b>Ievads</b> .....   | 9  |
| <b>1. Pētījuma apraksts</b> .....   | 10 |
| 1.1. Pētījuma hipotēze .....  | 10 |
| 1.2. Darba mērķis.....  | 10 |
| 1.3. Darba uzdevumi.....  | 10 |
| 1.4. Darba zinātniskā novitāte.....   | 11 |
| 1.5. Darba bāzes un aparatūra.....  | 11 |
| 1.6. Praktiskais pielietojums .....   | 11 |
| 1.7. Darba struktūra un apjoms .....  | 12 |
| <b>2. Literatūras apskats</b> .....   | 13 |
| 2.1. Kapsulas endoskopija .....   | 13 |
| 2.2. Vēsture un tagadne .....   | 16 |
| 2.3. Kapsulas endoskops.....  | 17 |
| 2.4. Kapsulas endoskopijas indikācijas .....  | 19 |
| 2.4.1. Neskaidras etioloģijas asiņošana no gremošanas trakta un/vai<br>anēmija .....            | 19 |
| 2.4.2. Krona slimība tievajā zarnā .....  | 21 |
| 2.4.3. Celiakija.....   | 25 |
| 2.4.4. Hereditāras polipozes sindroms.....  | 28 |
| 2.4.5. Tievo zarnu audzējs .....  | 30 |
| 2.4.6. Ar nesteroidālo pretiekaisuma līdzekļu lietošanu asociēti<br>bojājumi tievajā zarnā..... | 33 |
| 2.4.7. Neskaidras etioloģijas sāpes vēderā .....  | 36 |
| 2.5. Kapsulas endoskopijas kvalitātes kontrole .....  | 37 |
| 2.5.1. Pacienta sagatavošana un prokinētiķi .....   | 37 |
| 2.5.2. Kapsulas aizture (retence) (KA) .....  | 41 |
| 2.5.3. Kapsulas endoskopijas veiksmīgas izpildes koeficients.....                               | 43 |
| 2.6. Literatūras dati par iegremdētiem bojājumiem.....  | 43 |
| 2.7. <i>Helicobacter pylori</i> loma tievajā zarnā iegremdēto bojājumu attīstībā.....           | 45 |
| 2.8. No literatūras apskata izrietošie secinājumi .....   | 46 |
| <b>3. Materiāls un metodes</b> .....  | 47 |
| 3.1. Pētījuma uzbūve .....  | 47 |

|  |           |
|--|-----------|
| 3.2. Pētījuma pacienti. Iekļaušanas un izslēgšanas kritēriji.....                                  | 47        |
| 3.3. Pētījumu pacientu anamnēze un laboratorija.....   | 48        |
| 3.3.1. Nosūtīšanas diagnozes.....  | 48        |
| 3.3.2. Ķermeņa masas indekss un to vērtējums pēc Pasaules Veselības organizācijas ieteikumiem..... | 48        |
| 3.3.3. Anēmija.....  | 49        |
| 3.3.4. Asiņošana.....  | 50        |
| 3.3.5. Nenoskaidrota asiņošana.....  | 49        |
| 3.3.6. Pacientu aprūpes līmenis.....   | 49        |
| 3.3.7. Pacienta sagatavošana kapsulas endoskopijai.....  | 50        |
| 3.3.8. Papildus gatavošana ar putudzēsēju līdzekļiem.....  | 50        |
| 3.3.9. Prokinētiķi.....  | 50        |
| 3.3.10. Medikamenti.....   | 50        |
| 3.3.11. Pacienta sūdzības.....   | 51        |
| 3.3.12. <i>Helicobacter pylori</i> infekcija.....  | 51        |
| 3.3.13. Citi laboratoriskie izmeklēšanas rādītāji.....   | 51        |
| 3.4. Kapsulas endoskopijas izmeklējums.....  | 52        |
| 3.4.1. Kapsulas endoskopijas diagnoze.....   | 52        |
| 3.4.2. Kapsulas endoskopijas sistēma.....  | 56        |
| 3.4.3. Tievās zarnas tīrības vērtējums.....  | 60        |
| 3.4.4. Reģionālie tranzīta traucējumi (RTT).....   | 63        |
| 3.5. Kvalitātes novērtējums.....   | 64        |
| 3.6. Datu statistiskā apstrāde.....  | 64        |
| 3.7. Iegremdētie bojājumi.....   | 66        |
| <b>4. Rezultāti.....</b>   | <b>68</b> |
| 4.1. Pētījuma pacientu vispārējs raksturojums. Demogrāfiskie rādītāji.....                         | 68        |
| 4.2. Pētījuma pacientu anamnēzes un laboratorijas rādītāji.....                                    | 71        |
| 4.2.1. Nosūtīšanas diagnozes.....  | 71        |
| 4.2.2. Kapsulas endoskopijas diagnozes.....  | 72        |
| 4.2.3. Pacientu aprūpes līmenis.....   | 75        |
| 4.2.4. Kapsulas endoskopijas sistēma.....  | 76        |
| 4.2.5. Pacientu gatavošana kapsulas endoskopijai.....  | 77        |
| 4.2.6. Anamnēze.....   | 78        |
| 4.3. Kapsulas endoskopijas vispārējie rādītāji.....  | 87        |
| 4.3.1. Kopējais kapsulas endoskopijas laiks, kapsulas endoskopijas                                 |           |

|   |            |
|---|------------|
| kuņģa tranzīta laiks un kapsulas endoskopa tievo zarnu tranzīta laiks.....                | 87         |
| 4.3.2. Tievo zarnu tīrība .....   | 92         |
| 4.4. Iegremdētie bojājumi .....   | 93         |
| <b>5. Rezultātu analīze un diskusija .....</b>  | <b>107</b> |
| 5.1. Kapsulas endoskopijas indikācijas .....  | 107        |
| 5.2. Kapsulas endoskopijas diagnozes.....   | 108        |
| 5.3. Pacientu aprūpes līmenis .....   | 108        |
| 5.4. Kapsulas endoskopijas sistēma.....   | 110        |
| 5.5. Pacientu zarnu tīrīšana kapsulas endoskopijai. Tievās zarnas tīrības vērtējums ..... | 110        |
| 5.6. Pacientu sūdzības.....   | 111        |
| 5.7. Laboratorija .....   | 113        |
| 5.8. <i>Helicobacter pylori</i> infekcija.....  | 113        |
| 5.9. Kapsulas endoskopijas vispārējie rādītāji.....                                       | 115        |
| 5.10. Reģionālie tranzīta traucējumi.....   | 115        |
| 5.11. Iegremdētie bojājumi .....  | 116        |
| <b>6. Secinājumi .....</b>  | <b>123</b> |
| <b>7. Izmantotā literatūra .....</b>  | <b>124</b> |
| <b>8. Autora publikācijas un ziņojumi.....</b>  | <b>141</b> |
| 8.1. Raksti recenzējamās izdevumos un medicīnas periodikā.....                            | 141        |
| 8.2. Ziņojumi kongresos un konferencēs.....   | 142        |
| <b>9. Attēlu saraksts.....</b>  | <b>146</b> |
| <b>10. Tabulu saraksts.....</b>   | <b>151</b> |
| <b>Pateicības .....</b>   | <b>152</b> |
| <b>Pielikumi .....</b>  | <b>153</b> |

## DARBĀ LIETOTIE SAĪSINĀJUMI

- ASCA** — *anti-Sacharomyces cerevicae* antivielas
- ASIC** — specializēta integrāla mikroshēma (*angl. application-specific integrated circuit*)
- ASV** — Amerikas Savienotās Valstis
- CCD** — uzlādēta sapārota ierīce (*angl. charged coupled device*)
- CEST** — Standartizētā Kapsulas Endoskopijas Terminoloģija (*angl. CEST-Capsule Endoscopy Standard Terminology*)
- CMOS** — komplementārs metālo-oksīdais pusvadītājs (*angl. complementary metal oxide semiconductor*)
- CRO** — C reaktīvais olbaltums
- CT** — datortomogrāfija
- EGĀ** — eritrocītu grimšanas ātrums
- ESGE** — *angl. The European Society of Gastrointestinal Endoscopy*
- FDA** — *angl. Food and Drug Administration*
- Fe** — dzelzs
- Hb** — hemoglobīns
- ICCE** — *angl. International Consensus Conference on Capsule Endoscopy*
- KA** — kapsulas aizture
- KE** — videokapsulas endoskopija
- ĶMI** — ķermeņa masas indekss
- KTL** — kuņģa tranzīta laiks
- LED** — gaismu izstarojošas diodes
- MCV** — vidējais eritrocītu tilpums
- MRI** — kodolmagnētiskā rezonanse
- MST** — Digestīvas Endoskopijas Minimālā Standartizētā Terminoloģijā (*angl. Minimal Standard Terminology Digestive Endoscopy*)
- NaP** — nātrija fosfāts
- NEGA** — neskaidras etioloģijas gastrointestināla asiņošana
- NPL** — nesteroidālie pretiekaisuma līdzekļi
- PEG** — polietilēnglikols
- PS** — pacientu aprūpes līmenis

**RTT** — reģionāla tranzīta traucējumi

**TZTL** — tievo zarnu tranzīta laiks

## ANOTĀCIJA

Šī darba mērķis ir noteikt tievajā zarnā ar kapsulas endoskopiju diagnosticēto iegremdēto bojājumu klīnisko nozīmi. Ilgstoši pētītajiem iegremdētajiem bojājumiem (aftas/erozijas un čūlas) konvencionālās gastrointestinālās endoskopijas pieejamības zonās (barības vads, kuņģis un divpadsmitpirkstu zarnas proksimālā daļa un resnā zarna) ir korekti precizēta to klīniskā nozīme. Literatūrā netika atrasti pētījumi, kas parādītu iegremdēto bojājumu sastopamību tievajā zarnā, veicot šī orgāna endoskopiskus izmeklējumus tālāk par divpadsmitpirkstu zarnas distālo daļu vai tālāk par konvencionālās ezofagogastroduodenoskopijas iespējām. Pētījuma hipotēzē pieņemam, ka ar kapsulas endoskopiju diagnosticētiem tievajā zarnā iegremdētiem bojājumiem (aftas/erozijas un čūlas) būtu jābūt ar savu klīnisko nozīmi. Lai arī tā varētu būt līdzīga klīniskajai nozīmei pie analogiskiem bojājumiem atklātiem ar konvencionālajām endoskopijas metodēm citās gastrointestināla trakta daļās, to ievērojami ietekmēs tievās zarnas anatomiskās īpatnības.

Ir svarīgi apzināties tievo zarnu iegremdēto bojājumu klīniskas izpausmes. Šobrīd šī nozīme ir zināma praktiski vienīgi ar asiņošanu un anēmijas, striktūru veidošanos un perforāciju risku, kas galvenokārt ir iegūti ar „nekapsulas” izmeklēšanas metodēm. Mūsu darbs pirmo reizi novērtē tievo zarnu kapsulas endoskopijā konstatēto iegremdēto bojājumu saistību ar pacientu fizikāliem datiem, kapsulas endoskopijas diagnozēm un citiem tievās zarnas bojājumu veidiem. Šī pētījuma shēma pirmoreiz atspoguļo šāda veida bojājumu klīnisko nozīmi. Līdz šim šādi pētījumi nav publicēti.

Iegūtie rezultāti pierāda, ka kapsulas endoskopijā diagnosticētie tievajā zarnā iegremdētie bojājumi tās anatomisku atšķirību dēļ (nesalīdzināmi lielāka virsma par kuņģi un resno zarnu) ir klīniski vienmēr nozīmīgi, arī virspusēju (erozīvu) bojājumu gadījumos un pat aizņemot nelielu zarnas daļu (segmentārā enteropātija).

## ANNOTATION

The aim of the study was to evaluate the clinical significance of the excavated lesions (aphthae/erosions and ulcers) diagnosed by capsule endoscopy in the small bowel. Clinical implication of the excavated lesions in the upper and lower gastrointestinal tract is investigated and estimated very well. There is no data available in the literature, which shows the incidence of the excavated lesions in the small bowel farther than distal part of duodenum, in other words, farther than conventional endoscopical techniques possibilities allow. We hypothesize that clinical significance of the excavated lesions in the small bowel, which were ascertained by using a new diagnostic method - capsule endoscopy, should be similar to the clinical value of similar lesions in other regions of the gastrointestinal tract, ascertained by conventional endoscopic studies. In particular, taking into account the anatomical features of the small intestine, as well as the specific methods of the capsule endoscopy.

Clinical implication of the excavated lesions in the small bowel is predominantly unknown. At this moment most data, which is related to the excavated lesions in the small bowel, is connected with bleeding and anemia, developing of strictures and risk of perforation. These data was obtained predominantly with “non-capsule” diagnostic modalities. Our research, for the first time is evaluating the relationship between the excavated lesions, diagnosed by capsule endoscopy, and patients’ vital signs, diagnoses and other lesions of the small bowel. This study is unique, because such research has not been published yet.

Obtained results prove that the excavated lesions in the small bowel diagnosed by capsule endoscopy because of its anatomical difference (incomparably wider surface than in stomach or colon) are always with high clinical implication. Even in case of superficial (erosive) lesions occupying insignificant part of the bowel (segmental enteropathy).



## IEVADS

Gastroenteroloģija tāpat kā citas medicīnas nozares nemitīgi attīstās. Pēdējos piecos gados šajā sfērā tika panākti vērienīgi sasniegumi slimību skrīningā, diagnostikā un ārstēšanā. Kapsulas endoskopija (KE) ir jauns diagnostiskās endoskopijas virziens, kas pašreiz ienāk klīniskajā praksē. Kapsulas endoskopija būtiski atšķiras no konvencionālās endoskopijas metodēm ar to, ka ir pasīva, — nav vadāma. Kapsulas endoskopija ir mazinvasīva, labi panesama un aizpilda informatīvo „nišu” gadījumos, kad ar citiem izmeklējumiem nepietiek. Dažas jaunas daudzsološas indikācijas ļauj prognozēt, ka kapsulas endoskopijas nozīme gastrointestināla trakta patoloģiju diagnostikā pieaugs.

Pateicoties kapsulas endoskopijai, pašreiz ir iespējams izvērtēt tievās zarnas gļotādu, diferencēt bārktīņas un identificēt bojājuma veidu. Pamatbojājumu veidi var būt lēzeni (plankumi, plātnītes, angioektāzijas), protrudējoši (pacelti) un iegremdēti (aftas, erozijas, čūlas u.c.).

Literatūrā netika atrasti pētījumi, kas parādītu iegremdēto bojājumu sastopamību tievajā zarnā, veicot šī orgāna endoskopiskus izmeklējumus tālāk par divpadsmitpirkstu zarnas distālo daļu vai tālāk par konvencionālās ezofagogastroduodenoskopijas iespējām. Vieni no biežākajiem iegremdēto bojājumu tipiem augšējā (barības vads, kuņģis, divpadsmitpirkstu zarnas proksimāla daļa) un apakšējā (resnā zarna) gremošanas trakta daļā ir aftas, erozijas un čūlas. To nozīme šajās vietās ir labi izpētīta un novērtēta, labi aprakstītas klīniskās izpausmes. Tievajā zarnā iegremdēto bojājumu klīniskās izpausmes un to nozīme ir zināma praktiski vienīgi ar asiņošanu un anēmijas, striktūru veidošanos un perforāciju risku, kas galvenokārt ir iegūti ar „nekapsulas” izmeklēšanas metodēm.

# 1. PĒTĪJUMA APRAKSTS

## 1.1. Pētījuma hipotēze

Ar jauno diagnostisko metodi — kapsulas endoskopiju — diagnosticētiem tievajā zarnā iegremdētiem bojājumiem (aftas/erozijas un čūlas) būtu jābūt ar savu klīnisko nozīmi. Tā varētu būt līdzīga klīniskajai nozīmei pie analogiskiem bojājumiem, kuri tiek diagnosticēti ar konvencionālajām endoskopijas metodēm citās gastrointestināla trakta daļās. Bet to varētu ievērojami ietekmēt tievās zarnas anatomiskās īpatnības un kapsulas endoskopijas metodes īpatnības.

## 1.2. Darba mērķis

Novērtēt kapsulas endoskopijas diagnosticēto tievajā zarnā iegremdēto bojājumu (aftas/erozijas un čūlas) klīnisko nozīmi.

## 1.3. Darba uzdevumi

1. Izvērtēt kapsulas endoskopijas pacientu demogrāfiskos un fizikālos datus (augums, svars, ķermeņa masas indekss, jostas apkārtmērs).
2. Apzināt galvenos kapsulas endoskopijas kvalitātes rādītājus un izvērtēt to nozīmi iegremdēto bojājumu diagnostikā.
3. Noteikt pacientu anamnēzes datu un kapsulas endoskopijas vispārējo rādītāju iespējamo saistību ar iegremdētajiem bojājumiem un indikācijām kapsulas endoskopijai.
4. Noteikt *H.pylori* infekcijas iespējamo asociāciju ar tievajā zarnā iegremdētajiem bojājumiem.
5. Atrast iespējamās tievajā zarnā iegremdēto bojājumu klīniskās izpausmes un saistību ar citiem tievās zarnas bojājumiem un laboratoriskajiem rādītājiem (hemoglobīns, leikocītu skaits, eritrocītu grimšanas ātrums, C reaktīvais olbaltums).
6. Salīdzināt kapsulas endoskopijā diagnosticēto tievajā zarnā iegremdēto bojājumu (aftas/erozijas un čūlas) klīnisko nozīmi ar līdzīgiem bojājumiem citās kuņģzarnu trakta daļās.

#### **1.4. Darba zinātniskā novitāte**

Šis darbs pirmo reizi novērtē tievo zarnu kapsulas endoskopijā konstatēto iegremdēto bojājumu saistību ar pacientu fizikāliem datiem, kapsulas endoskopijas diagnozēm un citiem tievās zarnas bojājumu veidiem. Turklāt, pateicoties šim pētījumam, tika konstatēta iegremdēto bojājumu sastopamība pie galvenajām kapsulas endoskopijas indikācijām un saikne ar *Helicobacter pylori* infekciju kuņģī.

Darbā ir izvērtēta arī kvalitātes kontroles faktoru iespējamā ietekme. Darbs ir unikāls ar to, ka līdz šim šādi pētījumi nav publicēti.

#### **1.5. Darba bāzes un aparātūra**

Visas kapsulas endoskopijas tika veiktas VSIA Paula Stradiņa klīniskās universitātes slimnīcas Gastroenteroloģijas centrā vai A/S Latvijas Jūras Medicīnas centrā. Tika izmantotas trīs no četrām pasaulē komerciāli pieejamām kapsulas endoskopiju sistēmām ar attiecīgo programmatūras nodrošinājumu: *Olympus EndoCapsule* (Japāna), *Given Imaging PillCam* (Izraēla-ASV), *OMOM Capsule Endoscope* (Ķīna). Literatūrā netika atrasti pētījumi, kas atspoguļotu šo sistēmu klīnisko atšķirību. Visiem pacientiem pirms KE bez augšējās un apakšējās endoskopijas, bija arī dažādi radioloģiskie izmeklējumi (irigoskopija, zarnu pasāža, enteroklīze, CT, MRI, angiogrāfija), bet klīniskā problēma netika atrisināta. Mūsu pētījuma protokols ar 370 dažādām pazīmēm (anamnēze, laboratoriskie dati, citu izmeklējumu dati, KE dati u.c.) tika aizpildīts katram pacientam un attiecīgi ievadīts datu bāzē.

#### **1.6. Praktiskais pielietojums**

1. Darbs veikts Latvijā uz vietējo pacientu un resursu bāzes un pierāda kapsulas endoskopijas klīnisko nozīmi kopumā un saistībā ar tievajā zarnā iegremdētajiem bojājumiem mūsu reģionā. Tādējādi, ņemot vērā šo nozīmi, ir iespējams attiecīgi mainīt pacientu ārstēšanas plānu.

2. Līdz šim neviennozīmīgi traktētai hroniskas neskaidras etioloģijas sāpes vēderā kā kapsulas endoskopijas nosūtīšanas indikācijai ir iegūts apstiprinājums saglabāšanai klīniskajā praksē.
3. Iegūti pierādījumi, ka erozijas tievajā zarnā, mūsu darbā „erozīvā enteropātija”, ir ar savām raksturīgām klīniskajām pazīmēm, kas ir atšķirīgas no erozīvo bojājumu klīniskajām izpausmēm citās gremošanas trakta daļās un līdz šim bija nenovērtētas. Tādējādi erozīvās enteropātijas konstatēšanas gadījumā ir nepieciešama tās ārstēšana.
4. Tievajā zarnā iegremdētie bojājumi to anatomisko atšķirību dēļ (nesalīdzināmi lielāka virsma par kuņģi un resno zarnu) ir klīniski vienmēr nozīmīgi.
5. Pierādījām, ka KE var droši veikt arī gulošiem pacientiem ar multipatoloģiju, t.i., pacientu aprūpes III un pat IV līmeni (skat. 49. lpp.).
6. Esam aprobējuši 3 no 4 komerciāli pieejamajām kapsulas endoskopijas sistēmām un neesam konstatējuši būtiskas atšķirības attiecībā par diagnostiku un pacientu drošību.
7. Iegūta lielākā pieredze kapsulas endoskopijā Baltijas valstīs, kas ir novērtēta, izveidojot sertificētu mācību centru (skat. pielikumu).

### **1.7. Darba struktūra un apjoms**

Promocijas darba struktūra atbilst iepriekš formulētajiem pētījuma uzdevumiem. Darbs uzrakstīts latviešu valodā. Tam ir 10 daļas: anotācija latviešu un angļu valodā, ievads, pētījuma apraksts, literatūras apskats, materiāli un metodes, rezultāti, rezultātu analīze un diskusija, secinājumi, literatūras saraksts, autora publikācijas un ziņojumi, attēlu un tabulu saraksti. Darbam ir 3 pielikumi, 3 lpp. apjomā.

Promocijas darba apjoms ir 152 lappuses, literatūras sarakstā iekļauti 176 avotu nosaukumi. Darbā ir 1 tabula un 117 attēli (no tiem 52 autora autentiskās endofotogrāfijas).

## 2. LITERATŪRAS APSKATS

### 2.1. Kapsulas endoskopija

Kapsulas endoskopija klīniskajā praksē uzsākta 2000.gadā. Tā bija aktuāla nepieciešamība vizuāli izmeklēt tievo zarnu, jo esošās metodes vai nu bija ļoti apgrūtinātas pacientam (enteroskopijas), vai arī mazinformatīvas (enteroklīze, radioloģiskās izmeklēšanas ar kontrastvielu) [1].

Dažādu specialitāšu ārsti regulāri sastopas ar tādām problēmām kā neskaidras etioloģijas asiņošana no gremošanas trakta, neskaidras etioloģijas anēmija un neskaidras etioloģijas sāpes vēderā. Taču ar konvencionālām endoskopiskām metodēm (ezofagogastroduodenoskopija, kolonoskopija) nevar izmeklēt tievo zarnu tās garuma dēļ (3–5 metri) [1]. Agrāk to mēģināja izmeklēt vai nu ar enteroskopa palīdzību (angl. — *push enteroscopy*), kas bija garāks par standarta elastīgo endoskopu (215 cm) un līdz ar to varēja apskatīt par 80–120 cm dziļāk no *flexura duodenojejunalis*, vai 30% gadījumos arī visu tievo zarnu. Varēja arī veikt intraoperatīvu enteroskopiju, kas prasīja vispārēju anestēziju un laparatomiju. Radioloģiskās metodes — bārija izmeklēšana un enteroklīze — ļauj netieši izmeklēt tievo zarnu, bet tām ir maza diagnostiskā nozīme. Pašreiz šo patoloģiju diagnostikai un etioloģijas precizēšanai izmanto augšējo un apakšējo endoskopiju, enteroskopiju (balonu enteroskopi) un dažādas radioloģiskas metodes (enteroklīze, datortomogrāfija, magnētiskā rezonanse, angiogrāfija). Šīs metodes ir vai nu ļoti apgrūtinātas pacientam un tehniski sarežģītas (enteroskopijas), vai arī mazinformatīvas (radioloģiskās izmeklēšanas metodes ar kontrastvielu) [2, 3].

Kapsulas endoskopija kļuva par labāko izmeklēšanas metodi, salīdzinot ar citām zarnu izmeklēšanas metodēm, tādām kā enteroskopija [2], bārija kontrastizmeklēšana, kompjūtertomogrāfiska enteroklīze, magnētiska rezonanse patoloģiju vizualizēšanā un atpazīšanā (45–76% pret 1–52%) [3, 4]. Rezultātā jau 2001. gadā Amerikas Savienotajās Valstīs videokapsulas endoskopiju tievās zarnas izmeklēšanai ar kapsulas endoskopu atzina FDA (*Food and Drug Administration*) [5].

Balonu enteroskopija (angl. — *baloon enteroscopy*), kas arī ir samērā jauna metode (2002), ļauj apskatīt visu tievo zarnu vai nu caur muti, veicot paplašinātu augšējo gastrointestinālo endoskopiju, vai caur anālo atveri, veicot paplašinātu

ileokolonoskopiju. Padziļināta izmeklēšana ir iespējama, pateicoties viena vai divu enkurojošo balonu piepūšanām endoskopa distālā galā. Šo procedūru galvenokārt veic ar vispārēju anestēziju radioloģiskā kontrolē. Vidējais endoskopijas laiks ir 75 minūtes. Procedūra ir smaga un negarantē pilnu tievās zarnas pārskatu, pat veicot endoskopa ievadīšanu vienam un tam pašam pacientam gan orāli, gan anāli. Procentuāli pozitīvo diagnožu skaits ir līdzīgs kapsulas endoskopijai, bet balonu enteroskopijai ir priekšrocība, jo tā ļauj veikt terapeitiskas endoskopiskas intervencijas. Diemžēl sliktas zarnu trakta sagatavošanas dēļ, paātrināts vai samazināts zarnu tranzīts, vai kapsulas orientācija pret bojājuma vietu var kļūt par diagnostisku kļūdu cēloni [2,4].

Pateicoties kapsulas endoskopijai, pašreiz ir iespējams izvērtēt tievo zarnu gļotādu, diferencēt bārkstiņas un identificēt bojājuma veidu. Pamatbojājumu veidi var būt lēzeni (plankumi, plātnītes, angioektāzijas), protrudējoši (pacelti) un iegremdēti (aftas, erozijas, čūlas). Līdz ar to ir nepieciešams izvērtēt kapsulas endoskopijas klīnisko nozīmi šo pamatbojājumu diagnostikā, kā arī šo bojājumu atrades klīnisko nozīmi [1,3,5].

Pēdējo gadu pētījumu rezultāti ļauj prognozēt, ka kapsulas endoskopijas nozīme gastrointestināla trakta diagnostikā pieaugs. Pasaulē pašreiz lieto četras komerciālās kapsulas endoskopijas sistēmas: *Given Imaging PillCam* (sk. 2.1. att.), *Olympus Endocapsule* (sk. 2.2. att.), *OMOM Capsule Endoscope Technology* (sk. 2.3. att.) un *MiroCam* (sk. 2.4. att.). Šo sistēmu salīdzinājums ir redzams 2.1. tabulā [5,14].



2.1. att. *Given Imaging PillCam SB2* kapsulas endoskops (Izraēla-ASV)



2.2. att. Olympus (Japāna) firmas kapsulas endoskops (*Olympus Endocapsule*)



2.3. att. *OMOM Capsule Endoscope* (Ķīnas Tautas republika)



2.4. att. *MiroCam* (Dienvidkoreja)

**Kapsulas endoskopijas sistēmu salīdzinājums. Literatūrā netika atrasti pētījumi,  
kas atspoguļotu šo sistēmu klīnisko atšķirību**

|  | Kapsulas endoskopijas sistēma |                        |               |   |
|--|-------------------------------|------------------------|---------------|---|
| Specifikācija                          | Given Imaging<br>PillCam      | Olympus<br>Endocapsule | MirroCam      | OMOM<br>Capsule<br>Endoscope            |
| Garums (mm)                            | 26                            | 26                     | 24            | 27,9                                    |
| Diametrs (mm)                          | 11                            | 11                     | 11            | 13                                      |
| Svars (g.)                             | 3,4                           | 3,8                    | 3,4           | 6                                       |
| Attēlu<br>uzņemšanas<br>biežums (sek.) | 2                             | 2                      | 3             | 0,5-2                                   |
| Attēlu sensors                         | CMOS                          | CCD                    | CCD           | CCD                                     |
| Kameras leņķis                         | 156°                          | 145°                   | 150°          | 140±10°                                 |
| Apgaismojums                           | 6 baltas LEDs                 | 6 baltas LEDs          | 6 baltas LEDs | 6 baltas LEDs                           |
| Elektrodi/antenas                      | 8                             | 8                      | 9             | 14                                      |
| Specifikācija                          | Given Imaging<br>PillCam      | Olympus<br>Endocapsule | MirroCam      | OMOM<br>Capsule<br>Endoscope            |
| Reāla laika<br>skatītājs               | Ir                            | Ir                     | Ir            | reāla laika<br>monitorēšanas<br>iespēja |
| Ieraksta laika<br>ilgums (stundas)     | 8                             | 9                      | 11            | 7-9                                     |

## 2.2. Vēsture un tagadne

Kapsulas endoskopijas medicīniskā vēsture sākās 1999. gadā, kad parādījās pirmā video kapsula [6], ar kuras palīdzību varēja vizualizēt tievās zarnas, kas līdz tam brīdim bija gremošanas trakta „melns caurums” [1].



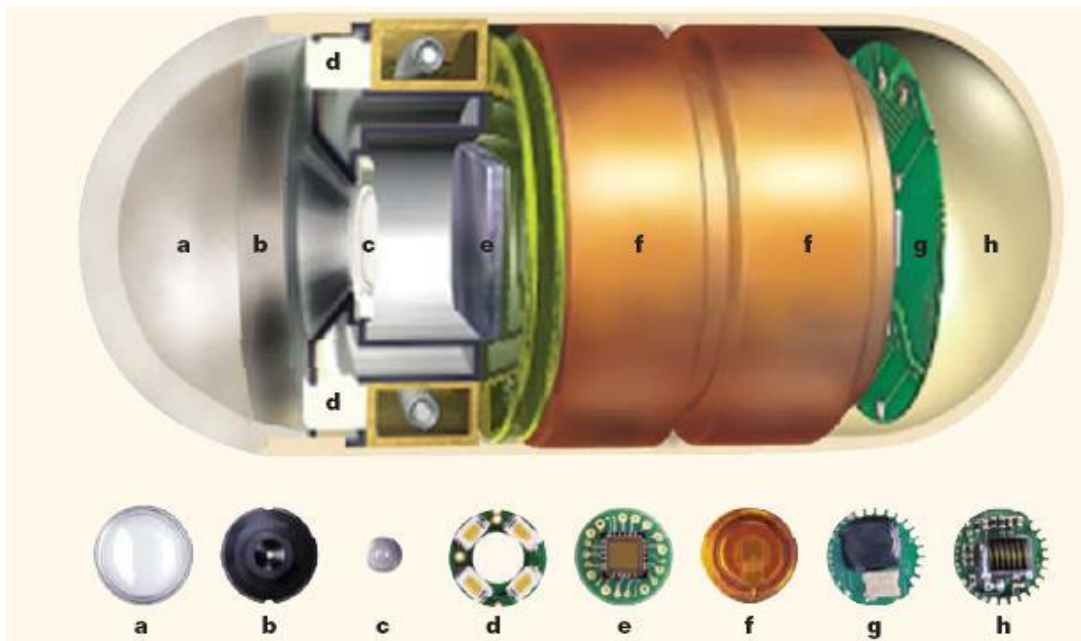
Tālvadības attēlveidošanas pamatus 1981. gadā lika inženiermehāniķis Dr. Gavriels Iddans, piedaloties Izraēlas Aizsardzības Ministrijas pētījumos. G. Iddans bija galvenais inženieris-konstruktors elektrooptiskajā birojā *Rafael* un strādāja pie militāro raķešu elektrooptiskām iekārtām. 1988. gadā viņš saistībā ar savu darbu pārceļas uz Bostonu (ASV), kur satiekas ar gastroenterologu profesoru Eitanu Skapu. Kopā viņi izstrādā norijamas “raķetes-kapsulas” koncepciju, kas, virzoties pa gastrointestinālu traktu, fotografētu un nosūtītu iegūtos attēlus. Panākumi bija atkarīgi no pētījumiem un sasniegumiem trīs galvenajos virzienos: kapsula un raidītājs; radiouztvērējs un datu glabāšanas ierīce un darba stacija. Vairāki patenti tika iesniegti 1994. gadā pēc tam, kad attīstījās kapsulas prototips un tika pierādīta tās pielietojamība [6].

Principiāla iespēja iegūt digitālus attēlus un tos nosūtīt tika pārbaudīta dzīvniekiem. Dr. Pols Sveins (ASV) 1994. gadā gastroenteroloģijas starptautiskajā kongresā Losandželosā demonstrēja bezvadu endoskopijas koncepciju. Pirmie kapsulas producētie attēli tika iegūti 1996. gadā no cūkas kuņģa, kas pierādīja reālu iespēju attēlu pārvadīt no gastrointestināla trakta bez fibrooptiskā vai elektriskā vada [7].

### 2.3. Kapsulas endoskops

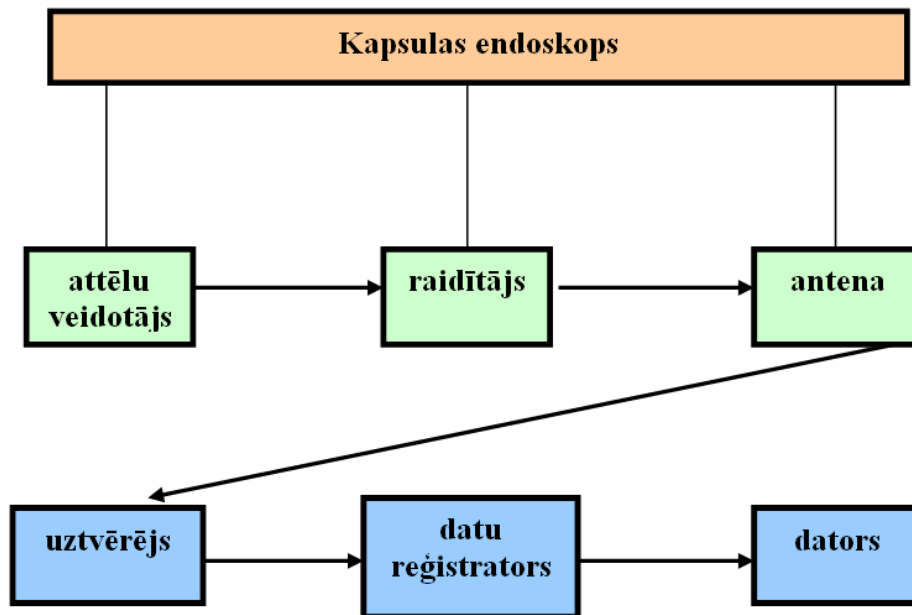
Videokapsula vai videokapsulas endoskops (angl. — *videocapsule endoscope*) ir pa pacienta kuņģzarnu traktu pašīvi ceļojoša medicīniska ierīce, kas ar regulāriem intervāliem izdara digitālos uzņēmumus un tos nosūta radiosignālu veidā ieraksta sistēmai. Metode izrādījās vērtīga, īpaši pacientiem ar gremošanas trakta neskaidras etioloģijas asiņošanu un/vai anēmiju, kā arī pacientiem ar Krona slimību [8]. Videokapsulas endoskops tiešām pēc lieluma un formas ir līdzīgs lielai kapsulai (~11x26 mm ar svaru ~4 g.), kas iztur gremošanas fermentu iedarbību. To norijot, kapsula pārvietojas pa gremošanas traktu ar peristaltikas palīdzību, fotografējot gremošanas trakta gļotādu. Tā satur mini videokameru, gaismas ierīci, attēlošanas ierīci, kas pārraida attēlus uz devējiem, kuri atrodas uz vēdera priekšējās sienas. Kapsula endoskops ~8 stundu laikā (vidējais kapsulas endoskopijas ilgums) nofotografē ~50–55 tūkstošu digitālo attēlu. Procedūras beigās pacientu atvieno no devējiem un pārraksta visus datus no reģistrētāja uz darba staciju un izanalizē iegūto materiālu. Videokapsulas objektīva redzes lauks ir vismaz 140° ar 8–kārtīgu palielinājumu. Pati kapsula izdalās no organisma dabiskā ceļā, parasti vienas nedēļas laikā. Literatūrā fiksētais transgastrālais

laiks ir 8–184 minūtes (vidēji 61 minūte), tievo zarnu tranzīta laiks — 183–393 minūtes (vidēji 251 minūte) [9, 10]. Kapsulas endoskopa principiālā shēma attēlota 2.5. attēlā. Kapsulas endoskopa darbības princips attēlots 2.6. attēlā.



- a. optiskais kupols
- b. lēcu turētājs
- c. optiskās lēcas
- d. gaismu izstarojošas diodes (LED)
- e. attēlu veidotājs CMOS (komplementārs metālo-oksīdais pusvadītājs)
- f. baterijas
- g. raidītājs uz ASIC bāzes (speciālizēta integrāla mikroskāma) antenas

**2.5. att. Kapsulas endoskopa principiālā shēma**



2.6. att. Kapsulas endoskopa darbības princips

## 2.4. Kapsulas endoskopijas indikācijas

Pēc literatūras datiem [11–14] kapsulas endoskopijai (šeit un tālāk: ar kapsulas endoskopiju apzīmējam un saprotam kapsulas enteroskopiju, jo citām metodēm nav apstiprinātu klīnisko indikāciju) ir sekojošas indikācijas:

- neskaidras etioloģijas gastrintestinālā trakta asiņošana un/vai anēmija,
- Krona slimība tievajā zarnā,
- celiakija,
- *Peutz-Jeghers* sindroms,
- tievo zarnu audzēji,
- ar nesteroidālo pretiekaisuma līdzekļu lietošanu asociēti bojājumi tievajā zarnā,
- neskaidras etioloģijas sāpes vēderā.

### 2.4.1. Neskaidras etioloģijas gastrintestinālā trakta asiņošana un/vai anēmija

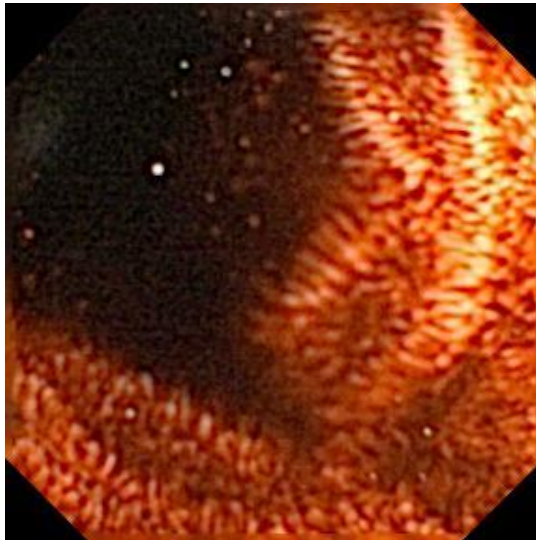
Neskaidras etioloģijas gastrintestinālā trakta asiņošana un/vai anēmija ir visbiežāk pieminētās kapsulas endoskopijas indikācijas. Neskaidras etioloģijas

asiņošana ir ~5% no visas gastrointestinālas asiņošanas un tiek raksturota kā identificēta asiņošanas (atkārtotas vai persistējošas) avota trūkums pēc konvencionālas augšējās un apakšējās endoskopijas [15]. Šiem pacientiem var būt arī skaidri redzama asiņošana (*hematomesis, hematochezia, melēna*) vai ilgstoši pozitīva reakcija uz slēptām asinīm fekālijās, un/vai dzelzs deficīta anēmija, bet neskaidrs asiņošanas avots (cēlonis). Kā tika parādīts vienā no pētījumiem ar 100 pacientiem ar neskaidras etioloģijas asiņošanu, kapsulas endoskopijas ieguvums izskatās lielāks pacientiem ar akūtu neskaidru asiņošanu, salīdzinot ar hronisku slēptu asiņošanu, respektīvi, 92% uzstādītu diagnožu pret 42%. Vienā metanalīzē (14 pētījumi ar pacientiem, kas cieš no neskaidras etioloģijas gastrintestinālā trakta asiņošanas) cēloņa diagnostikas ziņā kapsulas endoskopija ir efektīvāka, salīdzinot ar enteroskopiju (63% pret 28) [16], kā arī kapsulas endoskopijas sensitivitāte ir augstāka, salīdzinot ar CT enteroklīzi un bārija pasāžu [16–19]. Metanalīze ar 17 pētījumiem un 526 pacientiem parādīja, ka kapsulas endoskopijas sensitivitāte neskaidras etioloģijas gastrintestinālā trakta asiņošanas diagnostikā vidēji ir augstāka par 37%, salīdzinot ar citām diagnostiskajām metodēm [18]. Turklāt ar KE tievās zarnas izmeklēšana biežāk ir pilnvērtīgāka (t.i. tiek izmeklēta visa tievā zarna) salīdzinot ar divbalonu enteroskopiju (90,6% pret 62,5%) [20]. Ņemot vērā visu augstāk minēto, 2006. gadā Amerikas Gastrointestinālo Endoskopiju Tehnoloģiju Novērtēšanas komiteja (*American Society for Gastrointestinal Endoscopy Technology Assessment Committee*) ir atzinusi KE pie šīs indikācijas par labāku izmeklēšanas metodi, salīdzinot ar enteroskopiju un radioloģiskām izmeklēšanas metodēm. Līdz ar to pašreiz ASV kapsulas endoskopija ir pirmās līnijas diagnostika pacientiem ar neskaidras etioloģijas gastrintestinālā trakta asiņošanu vai ar neskaidras etioloģijas hronisku anēmiju pie negatīvas augšējās endoskopijas un kolonoskopijas. *Albert* ar līdzautoriem, izmeklējot 285 pacientus ar neskaidras etioloģijas tievās zarnas asiņošanu, ir konstatējis, ka kapsulas endoskopija atrod asiņošanas cēloni 76,8% gadījumos [21]. Attiecībā uz hronisku neskaidras etioloģijas anēmiju, KE ir identificējusi anēmijas cēloni tievajā zarnā 57% gadījumos pret 11,7% ar enteroklīzi diagnosticētiem gadījumiem [22].

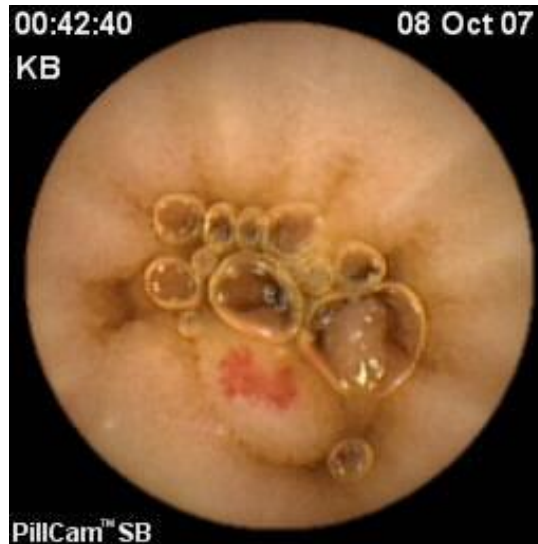Pēc Pennazio un līdzautoru datiem, biežākais redzamas asiņošanas iemesls tievajā zarnā ir vaskulāras malformācijas (angiodisplāzija). Retāk sastopami asiņošanas cēloņi ir seklas (aftoidālas) vai parastas čūlas un iekaisīgas zarnu slimības [23]. Klīniskie simptomi šajā gadījumā ir nespēks, vājums, ātra nogurdināmība, bālums un sekundāra anēmija.

KE palīdz izvēlēties optimālu taktiku arī slēptas gastrointestinālas asiņošanas gadījumos un mazina kopējo izmeklējumu skaitu. Vislabākais KE laiks slēpto asiņošanu diagnostikai ir no 2 līdz 14 dienām pēc asiņošanas [11–16, 23–29].

Asiņošanas piemērus no tievajām zarnām var aplūkot 2.7., 2.8. attēlā.



**2.7. att. Akūta asiņošana. Asins zarnas lūmenā. (Endofotogrāfija no autora arhīva)**



**2.8. att. Akūta asiņošana no angiodispāzijas. (Endofotogrāfija no autora arhīva)**

#### **2.4.2. Krona slimība tievajā zarnā**

Kapsulas endoskopija Krona slimības diagnostikā tievajā zarnā ir vērtīgs izmeklējums gan aizdomu par Krona slimību gadījumā, gan arī slimības izplatības,

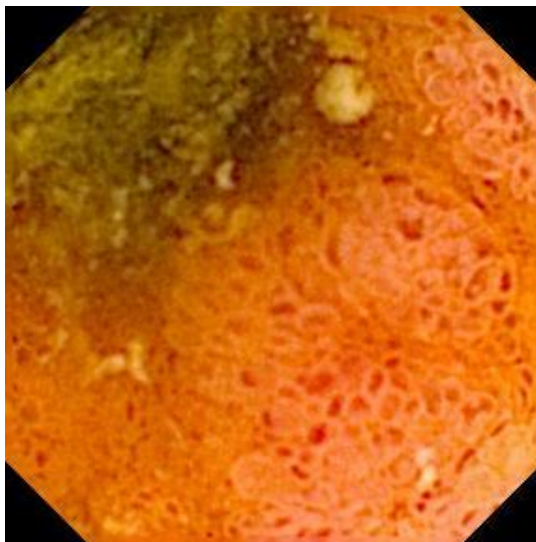
izpausmju, komplikāciju un ārstēšanas efekta kontrolei, it īpaši, kad augšēja un apakšēja endoskopija nedod rezultātu vai tie neizskaidro klīnisko ainu [11–14, 30–37].

Zināms, ka Krona slimība var attīstīties jebkurā gremošanas trakta daļā, un vismaz trešdaļai pacientu bojājums rodas izolēti tievajā zarnā. Neskatoties uz to, ka vēdera dobuma CT var vizualizēt tievās zarnas sienīgas sabiezinājumu un konstatēt Krona slimības komplikācijas, metodes precizitāte tievās zarnas gļotādas pārmaiņu diagnostikā nav zināma. Ar šīm grūtībām var daļēji izskaidrot situāciju, kad Krona slimības gadījumā no simptomu sākuma līdz precīzai diagnozei var paiet no 1 līdz 7 gadiem [38, 39]. Pēc pētījumu datiem pozitīvo diagnožu skaits, pielietojot KE pacientiem ar Krona slimību un pacientiem ar aizdomām par Krona slimību, ir attiecīgi 43% un 71%. Rezultāti ir labāki par *push* enteroskopiju [9] un enteroklīzi [36, 37]. Vienā no metanalīzēm ir salīdzināta kapsulas endoskopijas ieguve Krona slimības gadījumā ar citām izmeklēšanas metodēm. Rezultāti bija sekojoši: KE šajos gadījumos ir efektīvāka nekā bārija pasāža par 40% (9 pētījumi), kolonoskopija un ileoskopija — 15% (4 pētījumi), CT enterogrāfija — 38% (3 pētījumi), *push* enteroskopija — 38% (2 pētījumi) un MRI — 22% (1 pētījums) [40]. Metanalīzē (12 pētījumi ar 428 pacientiem), ko veica *Dioniso PM* ar līdzautoriem, tika izvērtēta KE efektivitāte salīdzinot ar citām izmeklēšanas metodēm. Pirmreizējas Krona slimības diagnostikas gadījumā KE pret tievās zarnas radiogrāfiju — 52% pret 16%, KE pret CT enterogrāfiju — 68% pret 21%, KE pret kolonoskopiju ar ileoskopiju — 47% pret 25%. Pacientiem ar jau pierādītu Krona slimību KE efektivitāte bija sekojoša: KE pret *push* enteroskopiju — 66% pret 9%, KE pret tievās zarnas radiogrāfiju — 71% pret 36% un KE pret CT enterogrāfiju — 71% pret 39%. Līdz ar to mēs varam konstatēt, ka KE palīdz izvērtēt un monitorēt slimības gaitu [41]. Kapsulas aiztures risks šiem pacientiem ir augstāks — vidēji no 5 līdz 13% [42].

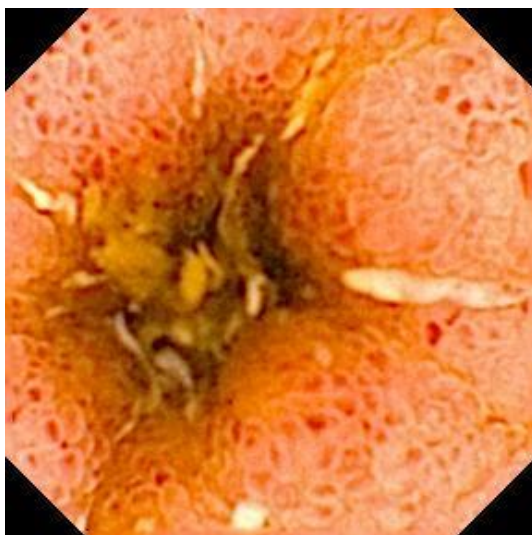
Pēc *Slesinger and Fordtrans* datiem, raksturīgākas patoloģiskas pārmaiņas tievajā zarnā Krona slimības gadījumā ir fokālas iekaisuma zonas. Atsevišķos segmentos var veidoties tādi iegremdētie bojājumi kā aftas un čūlas. Biežākie primārie Krona slimībai raksturīgie iegremdētie bojājumi ir tā dēvētās aftozās čūlas. Šīs virspusējās čūlas parasti ir sīkas, izmērā no vāji redzamām līdz 3mm un ir apņemtas ar eritemas oreolu [43, 44]. Iekaisuma zonās bārkstīņas var būt notrulinātas. Aftozas čūlas tievajā zarnā biežāk rodas virs limfoīdu audu sakopojuma ar iepriekšēju M šūnu destrukciju. Aftozas čūlas sastop zonās ar imūnās atbildes aktivāciju. M šūnas un zemāk esošie limfoīdu audu sakopojumi ir primārie mērķi antigēnu prezentācijai. Līdz ar to

HLA-DR ir atrodami uz ar folikuliem asociēta epitēlija un aftozām čūlām [43, 45]. Turklāt kontakts ar luminālu saturu ir atslēgas faktors aftozu čūlu veidošanai Krona slimības gadījumā. Primārie virspusējie bojājumi, tādi kā aftas, var būt īslaicīgi un atgriezeniski. Slimībai progresējot un hronizējoties, aftas var saplūst, un veidojas lielas čūlas, kas var būt lineāras vai transversālas [43, 46]. Literatūrā netika atrasti dati, kas parādītu ciešu korelāciju starp klīniskiem simptomiem Krona slimības pacientiem ar aftām un/vai čūlām. Ir norāde, ka šādi iegremdētie bojājumi ir saistīti ar asiņošanu tievajā zarnā un strikturām, kas veidojas, sadzīstot iekaisuma zonām ar čūlām [23].

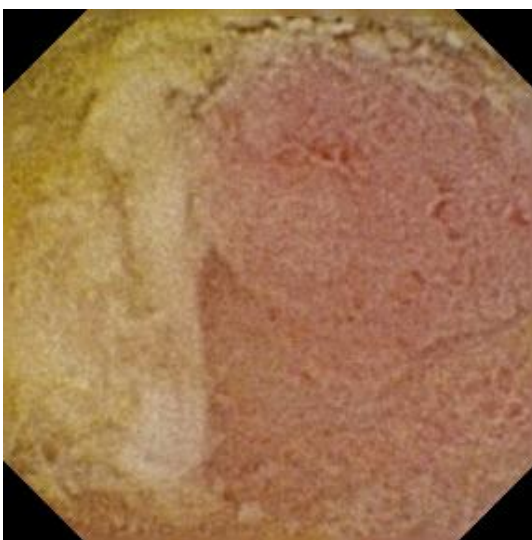
Jāņem vērā, ka ir vairāki faktori, kas var ietekmēt KE izmeklējumu kvalitāti pacientiem ar Krona slimību tievajā zarnā. Pirmkārt, viltus-pozitīvu un viltus-negatīvu rezultātu attiecība vēl nav aprakstīta. Citiem vārdiem sakot, ne visas čūlas, ko atrod, ļauj uzstādīt Krona slimības diagnozi, un ne visas biopsijas ir to apstiprinājušas. Turklāt nevajadzētu pārvērtēt gļotādas izmaiņas Krona slimības gadījumā, it īpaši, ja pacients lieto nesteroidālus pretiekaisuma līdzekļus (NPL). NPL lietošanu jāpārtrauc 2 mēnešus pirms izmeklējuma, jo tie var dot viltus-pozitīvu rezultātu. Otrkārt, no tehniskā viedokļa KE nedod iespēju paņemt audu paraugus (biopsiju). Līdz ar to šim mērķim var būt nepieciešama balonu enteroskopija. Treškārt, tievo zarnu Krona slimības diagnostikai pagaidām vēl nav „zelta standarta” [11]. Krona slimības izpausmi tievajā zarnā var redzēt 2.9. – 2.12. attēlā.



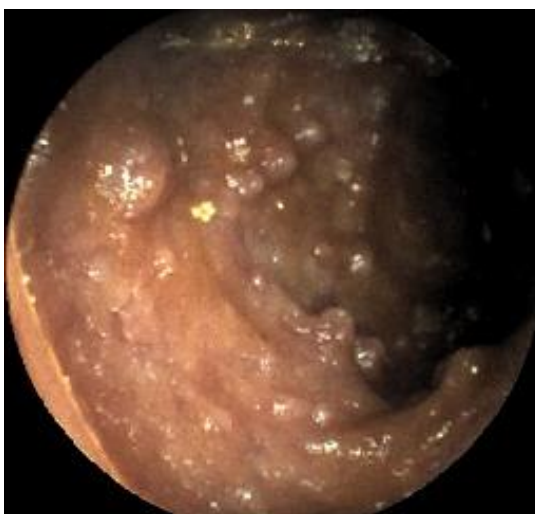
**2.9. att. Akūts iekaisums terminālajā ileumā (Endofotogrāfija no autora arhīva)**



**2.10. att. Akūts iekaisums ar lūmena šaurējumu (Endofotogrāfija no autora arhīva)**



**2.11. att. Krona iekaisums terminālā ileumā (Endofotogrāfija no autora arhīva)**



**2.12. att. Krona slimības pseidopolipi (Endofotogrāfija no autora arhīva)**



### 2.4.3. Celiakija

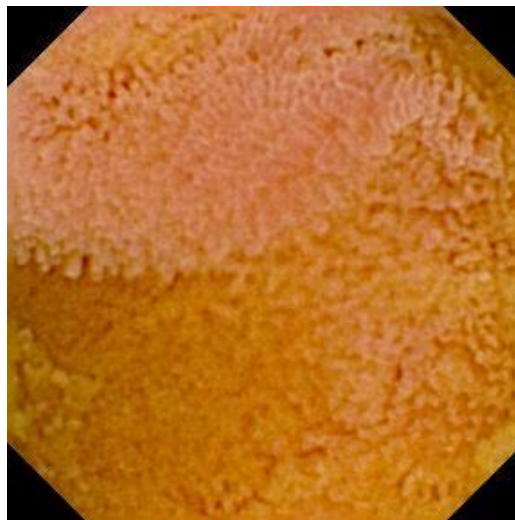
Celiakiju kā indikāciju kapsulas endoskopijai apstiprina vairāki pētījumi. Tā kā bārktiņu atrofija ir viena no būtiskākajām diagnostiskajām pazīmēm, kapsulas endoskopija var būt ļoti noderīga celiakijas gadījumā, jo kapsulas endoskops uzņem attēlus ļoti tuvu tievās zarnas gļotādu sienīgai, līdz ar to var iegūt ļoti kvalitatīvus un tīrus attēlus [11–14, 47–51] un, pateicoties palielinājumam (1:8), var labi redzēt tievo zarnu gļotādas bārktiņas. Var tikt konstatētas gan primāras gļotādas izmaiņas, ko sauc par „vilozu atrofiju” („skalpētas” bārktiņas — angl. *scalloping*, plaisas, lēzena gļotāda, cirkulāro gļotādas kroku zudums un granularitāte) [47], gan tādas ar celiakiju asociētas komplikācijas kā čūlainais jejunoileīts, enteropātija, asociēta T-šūnu limfoma un tievo zarnu adenokarcinoma [49]. Metodes jutība un precizitāte bārktiņu bojājumu noteikšanā celiakijas gadījumā būs augstāka, ja KE datus interpretēs pieredzējis speciālists [47]. Maz ir pētījumu, kas salīdzinātu kapsulas endoskopiju un konvencionālu endoskopiju celiakijas diagnostikā un ārstniecības efekta izvērtēšanā, neskatoties uz to, ka bārktiņu atrofija ir labi vizualizējama ar enterokapsulu, bet neiespējama ar konvencionālo [48]. Divi pētījumi, kur tika iekļauti pacienti ar aizdomām par celiakiju un pozitīvu seroloģiju, ir salīdzinājuši KE diagnostisku efektivitāti ar konvencionālas endoskopijas efektivitāti, kuru laikā tika paņemtas biopsijas no divpadsmitpirkstu zarnas. Izmantojot divpadsmitpirkstu zarnas bioptātu histoloģisku izmeklēšanu kā „zelta standartu”, abi pētījumi parādīja, ka kapsulas endoskopijai ir laba jutība (85,0%–87,5%) un specifiskums (100%–90,9%) celiakijas diagnostikā. Jaunākā pētījumā ar neārstētiem pacientiem, kuriem celiakija tika pierādīta, izmantojot histoloģisku atbildi, KE jutība sastādīja 92% un specifiskums — 100% villozas atrofijas diagnostikā [52, 53]. *El-Matary* ar līdzautoriem salīdzināja 3 prospektīvus kontrolētus pētījumus. Kopējais pacientu skaits bija 107, no tiem 63 tika konstatēta celiakija. Šajos pētījumos kapsulas endoskopijas jutība izrādījās 83% un specifiskums 98%. Tomēr autori secināja, ka neskatoties uz to, ka KE ir lietderīga metode, tievās zarnas biopsijas ar alternatīvām endoskopiskām metodēm ir pārākas celiakijas diagnostikā [54]. Citos pētījumos KE un biopsijām no tievajām zarnām bija līdzīgs pozitīvo diagnožu skaits [52, 53, 55].

Celiakijas gadījumā aizdomas par slimības komplikācijām un refraktāra celiakija vēl tiek minētas kā papildus indikācijas. Pētījumā ar 47 pacientiem, kas cieta no komplikētas celiakijas, KE parādīja augstu diagnostisku vērtību, identificējot tievās

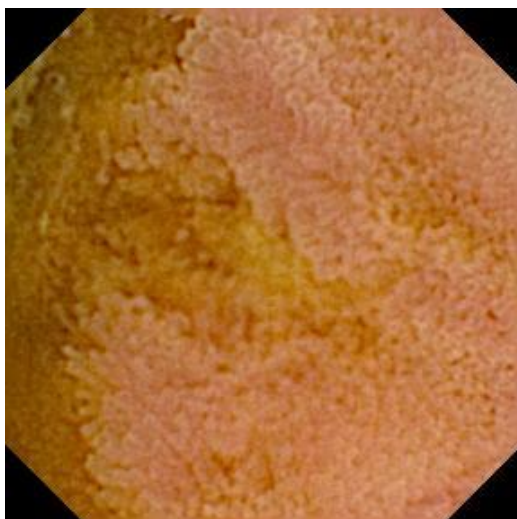
zarnas gļotādas patoloģiskas izmaiņas un izslēdzot adenokarcinomas iespēju [49]. Citā pētījumā ar 14 pacientiem, kas cieta no refraktāras celiakijas, kapsulas endoskopija identificēja čūlainā jejunoileīta vai intestinālas T-šūnu limfomas pazīmes 2 no 7 pacientiem ar II tipa refraktāru celiakiju. Turklāt vienam no pacientiem izdevās noteikt diagnozi, tikai pateicoties KE [56].

Komplikāciju spektrs, ko var konstatēt ar KE palīdzību, ir neapšaubāmi plašāks, nekā izmantojot citas diagnostiskas metodes. Noslēgumā, balstoties uz maziem pētījumiem, vēlos pateikt, ka KE nodrošina tievo zarnu gļotādas detalizētus attēlus, kas var atvieglot celiakijas un to komplikāciju novērtēšanu [49].

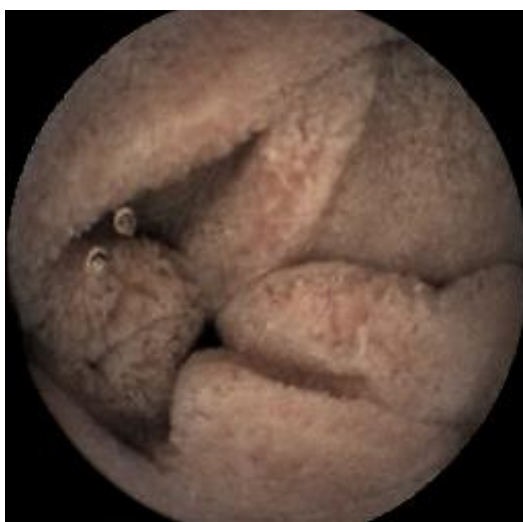**Iegremdētie bojājumi tievajā zarnā celiakijas pacientiem** pieder pie celiakijas komplikācijām. Čūlainais jejunoileīts vai hronisks negranulomatozs čūlainais enterokolīts ir reta, bet bīstama celiakijas komplikācija, kas raksturojas ar čūlu un striktūru veidošanos tievajā zarnā. Diskutabls ir palielināts limfomas risks šiem pacientiem, jo šis risks nav pietiekami pierādīts [57]. Pacientiem ar intestinālo ulcerāciju (čūlojumu) ir raksturīgs svara zudums. Savukārt čūlojuma zonas un striktūru veidošanās var izsaukt zarnu obstrukciju un asiņošanu. Iespējama arī perforāciju un/vai peritonīta attīstība. Turklāt pacientiem ar čūlaino jejunoileītu 5 gadu izdzīvošana ir mazāk par 50% [58]. Celiakijas izpausmes tievajā zarnā var redzēt 2.13.- 2.16. attēlā.



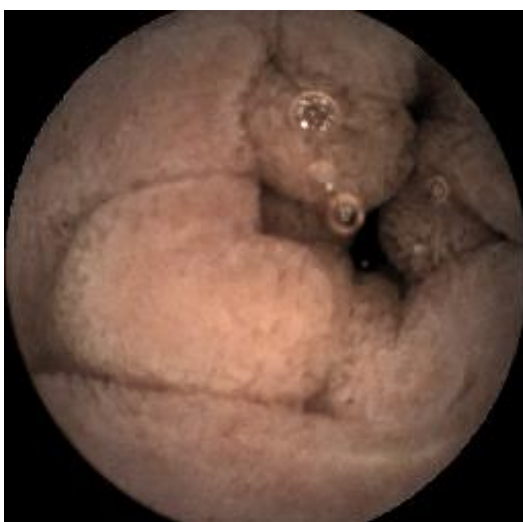**2.13. att. Celiakijas aina tievajās zarnās. (a) (Endofotogrāfija no autora arhīva)**



**2.14. att. Celiakijas aina tievajās zarnās. (b) (Endofotogrāfija no autora arhīva)**



**2.15. att. Celiakijas aina tievajās zarnās. (c) (Endofotogrāfija no autora arhīva)**

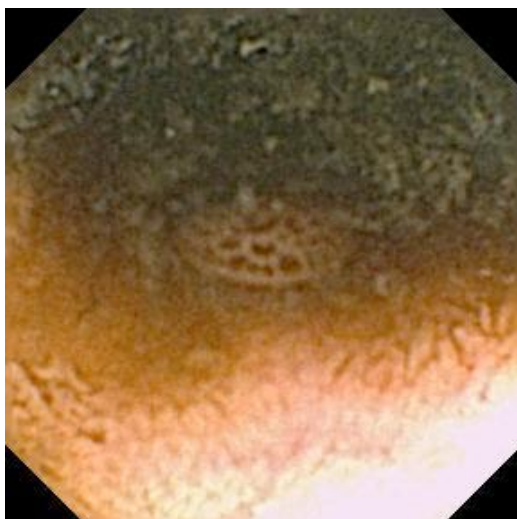


**2.16. att. Celiakijas aina tievajās zarnās. (d) (Endofotogrāfija no autora arhīva)**

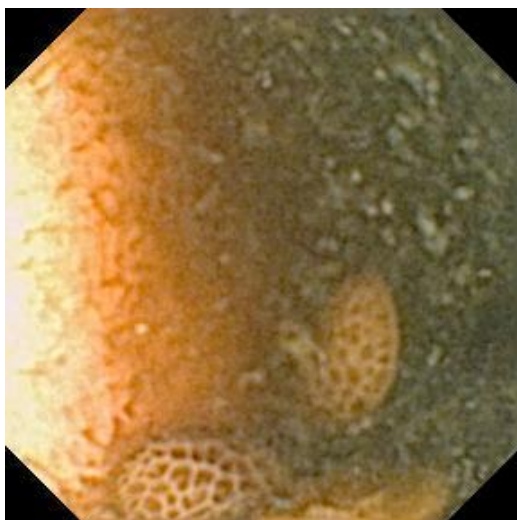
#### 2.4.4. Hereditāras polipozes sindroms

Hereditāras polipozes (*Peutz-Jeghers*) sindroma gadījumos videokapsula var tikt izmantota, lai diagnosticētu polipus tievajās zarnās. Pēdējā laikā noskaidrots, ka šai metodei ir vairāki ieguvumi, salīdzinot ar rentgenoloģiskiem izmeklējumiem [11–14, 59]. Cits pētījums, kas salīdzināja KE ar kodol-magnētisko rezonansi, pierādīja, ka abām šīm metodēm ir līdzīga precizitāte polipu, kuri ir lielāki par 15 mm, noteikšanā. Toties polipus ar izmēru 5 mm līdz 15 mm diagnostikā ir ievērojami lielāka precizitāte kapsulas endoskopijai un polipus ar izmēru mazāk par 5 mm var diagnosticēt tikai ar kapsulas endoskopiju [60]. Kaut gan izmantojot magnētisko rezonansi var precīzāk izmērīt polipu izmērus un to lokalizāciju. Aizvien vairāk ir pētījumu, kuri apstiprina kapsulas endoskopijas iespējas pacientiem ar ģimenes polipozi un hereditāras polipozes sindromu diagnostikā [59–65].

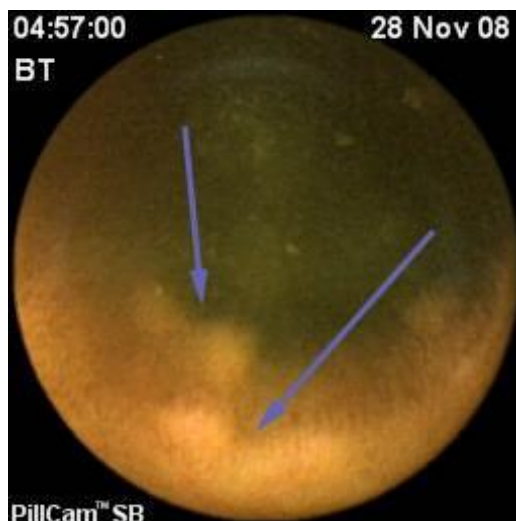
Kapsulas endoskopijas izmeklējums ir arī indicēts pacientiem ar ģimenes adenomatozo polipozi ar polipiem divpadsmitpirkstu zarnā. Tas ir nepieciešams, jo šādiem pacientiem ir liels risks tievās zarnas polipu attīstībā [61, 62, 66]. Neskatoties uz to, ka, salīdzinot ar citām neinvazīvām izmeklēšanas metodēm, KE piedāvā labāko tievās zarnas vizualizāciju, tai ir zema jutība *papilla duodeni major* identifikācijai un nav visai akurāta preampulārā reģiona atšķiršanā no ampulāra [61, 66–68]. Tādējādi duodenoskopijas (ar sānskata optiku) izmantošana peripapillārās zonas diagnostikai ir obligāta. Tikai neliels pētījumu skaits ir pieejams, kas salīdzina kapsulas endoskopiju ar enteroskopiju ģimenes adenomatozās polipozes noteikšanā [69]. KE var būt vērtīga tievās zarnas polipu novērošanai dinamikā (sk. 2.17.-2.20. att).



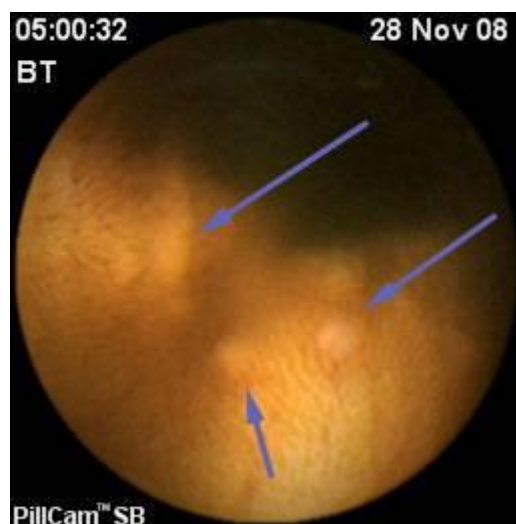
**2.17. att. Tievā zarna ar redzamu polipu zarnu gļotādā. (Endofotogrāfija no autora arhīva)**



**2.18. att. Tievā zarna ar redzamiem polipiem zarnu gļotādā. (a) (Endofotogrāfija no autora arhīva)**



2.19. att. Tievās zarnas ar redzamiem polipiem zarnu gļotādā. (b) (Endofotogrāfija no autora arhīva)



2.20. att. Tievās zarnas ar redzamiem sīkiem polipiem zarnu gļotādā. (Endofotogrāfija no autora arhīva)

#### 2.4.5. Tievo zarnu audzējs

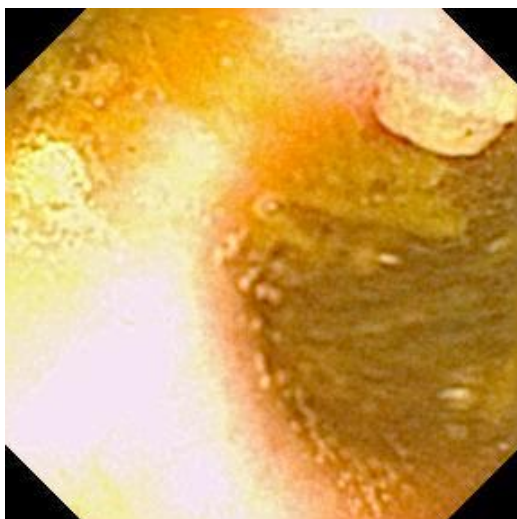
Tievo zarnu audzēju diagnostika ir relatīvi jauna kapsulas endoskopijas indikācija. Pirms KE ieviešanas tievo zarnu audzēji tika konstatēti reti (saskaņā ar radioloģiskiem pētījumiem diagnosticēti tikai ~1% pacientiem) [70]. Šie audzēji bieži tika diagnosticēti vai nu vēlīnās attīstības stadijās, vai atklāti nejauši laparatomijas laikā. KE šo situāciju ievērojami uzlabo. Daži pētījumi rāda, ka, izmantojot KE, tievo zarnu audzēju pozitīvu diagnožu skaits palielinājās līdz 6–9% [11–14, 70–72]. Visbiežākā

(80%) indikācija kapsulas endoskopijai pacientiem ar tievo zarnu audzējiem bija slēpta gastrointestinālā trakta asiņošana. Lielākā tievo zarnu audzēju daļa (60%) bija ļaundabīga: adenokarcinomas, karcinoīdi, melanomas, limfomas un sarkomas. Labdabīgie audzēji (40%) bija gistomas, hemangiomas, hamartomas un adenomas. Tādējādi gadījumos ar gastrointestinālā trakta neskaidras etioloģijas asiņošanu ir jāapsver tievo zarnu audzēja iespējamība un jāizvērtē kapsulas endoskopijas nepieciešamība [70–77].

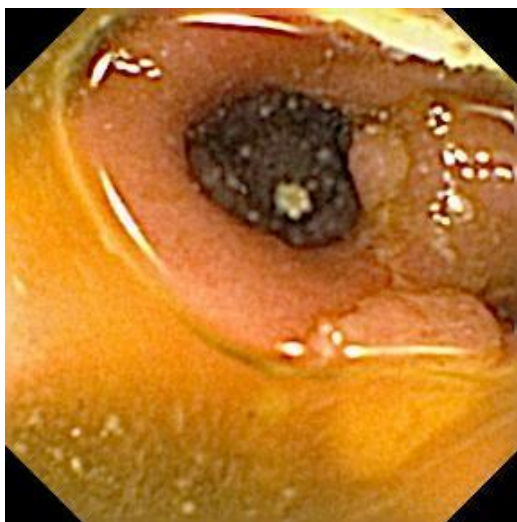Pacientiem ar tievās zarnas audzēju biežāka klīniskā kapsulas endoskopijas indikācija ir slēpta gastrointestinālas asiņošana (70–90% gadījumu) [78–81]. Melanoma ir biežākais audzējs, kas dod metastāzes tievajā zarnā. Retāk ir citu lokalizācijas audzēju metastāzes, piemēram, kolorektālā vai hepatocelulārā vēža [79, 81–83]. Visbiežāk audzēju atrod *jejunum* (40%–60%), tad *ileum* (25%–40%) un visretāk divpadsmitpirkstu zarnā (15%–20%). Ir konstatēts, ka pacientiem ar tievās zarnas audzēju pirms kapsulas endoskopijas ir veiktas 3,6–5 izmeklēšanas metodes bez konkrētas atradnes [78, 83, 84]. Savukārt kapsulas endoskopijas izmeklējums nodrošina apmierinošu tumora lokalizācijas novērtējumu, salīdzinot ar ķirurģisku iejaukšanos vai autopsiju. Pie tam uzlabo terapeitisku profilu, nodrošinot informāciju par bojājuma lokalizāciju, izmēru un izskatu [78, 79, 83].

Literatūrā netika atrasti dati, kas uzrādītu korelāciju starp iegremdētajiem bojājumiem audzēja gadījumā un klīniskajiem simptomiem. Tomēr tāds iegremdēto bojājumu veids kā čūlas ulceratīva (čūlainā) jejunoileīta gadījumā asociējas ar vēlāku limfomas attīstību (*sk. iepriekšējo sadaļu par celikiju*). Tievo zarnu audzēju piemērus var apskatīt 2.21.-2.24. attēlos.



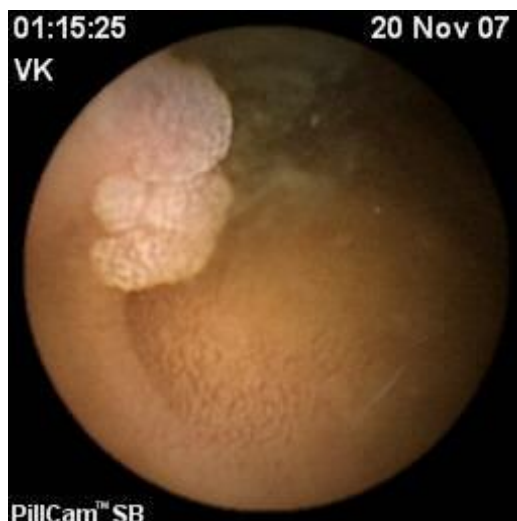

**2.21. att. Strikturējošs audzējs ileum'a distālajā daļā. (a) (Endofotogrāfija no autora arhīva)**

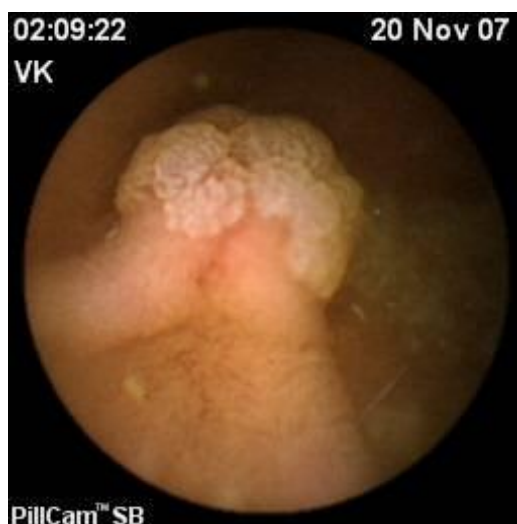

**2.22. att. Strikturējošs audzējs *ileum* 'a distālajā daļā. (b) (Endofotogrāfija no autora arhīva)**





2.23. att. Audzējs tievajā zarnā (a) (Endofotogrāfija no autora arhīva)



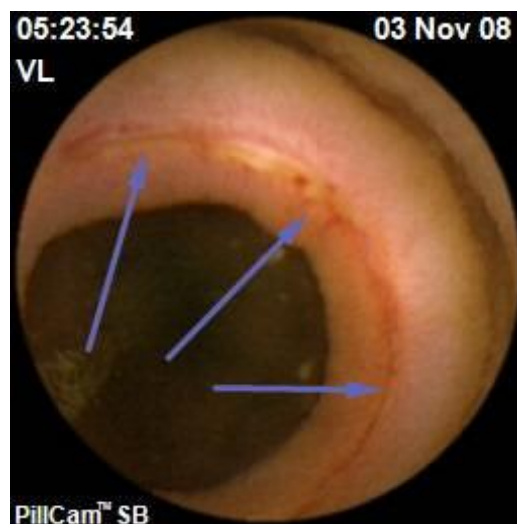
2.24. att. Audzējs tievajā zarnā (b) (Endofotogrāfija no autora arhīva)

#### 2.4.6. Ar nesteroidālo pretiekaisuma līdzekļu lietošanu asociētie bojājumi tievajā zarnā

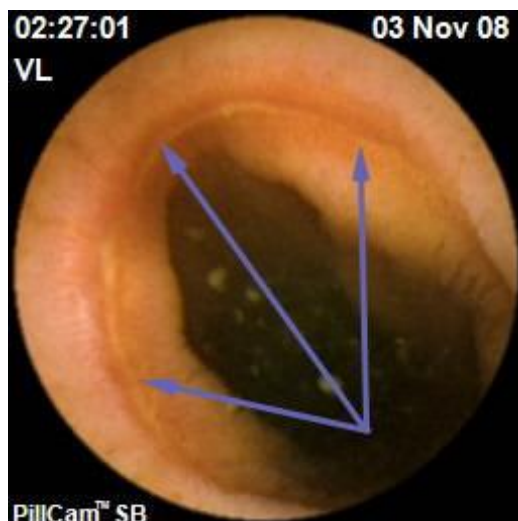
Ar nesteroidālo pretiekaisuma līdzekļu lietošanu asociētie bojājumi tievajā zarnā ir zināmi, bet ar kapsulas endoskopiju maz pētīti. Aprakstīts *jejunum* un *ileum* iekaisums un čūlojumi [85]. Tievo zarnu simptomu spektrs, ko izsauc NPL, variē no slēptām asinīm fēcēs bez simptomiem un proteīnu zuduma līdz pat hipoalbumīnēmijai, kā arī anēmijai, diarejai un svara zudumam. Pie nelieliem (mikroskopiskiem) bojājumiem pastiprinās intestinālā permeabilitāte, iekaisums un ar paaugstinātu gļotādas

ievainojamību saistīta asiņošana [86]. Autopsijas pētījumā *Allison* ar līdzautoriem konstatēja, ka tievās zarnas čūlas distāli no divpadsmitpirkstu zarnas bieži veidojas NPL lietotājiem. No 713 pacientiem 249 ir lietojuši NPL pēdējos 6 mēnešus līdz nāvei. Čūlas tievajā zarnā tika atrastas 8,4% NPL lietotājiem, salīdzinot ar 0,6% bez NPL lietošanas [87]. Ar nesteroidālo pretiekaisuma līdzekļu lietošanu asociēti bojājumi ir nespecifiski, variē izmērā no sīkiem līdz lieliem cirkulāriem.

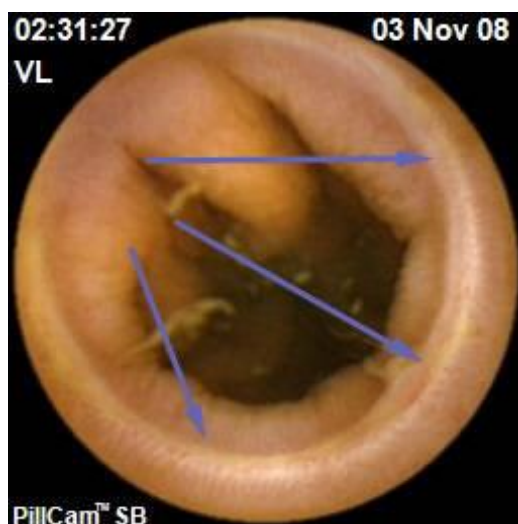
Viens no biežākajiem bojājuma veidiem, ko redz kapsulas endoskopijas laikā NPL izsaukto bojājumu gadījumos, ir gļotādas fisūras (40%). Citi bojājumi — apsārtušas gļotādas krokas (angl. — *reddened folds*), petēhijas, „atkailināta” bezbārkstiņu (angl. — *denuded*) gļotāda, asinis zarnas lūmenā, čūlas un intestināla diafragma [88]. Citā līdzīgā pētījumā nelielas plaisas zarnu gļotādā bija 55% pacientu, kas lietoja naproksēnu, 16% pacientu, kas lietoja celecoxibu un 7% placebo pacientu, kas nelietoja NPL [89]. KE parādīja, ka NPL bīstamība ir lielāka un biežāka nekā bija parādīts iepriekšējos pētījumos, kur izmantoja ileoskopiju kolonoskopijas laikā vai pēc autopsijas datiem. Tālākie pētījumi ir vajadzīgi, lai precizētu, kā iepriekšminētie bojājumi asociējas ar dzelzs deficīta anēmiju un hipoalbuminēmiju hronisku NPL lietotāju vidū [90]. NPL enteropātijas piemēri ir redzami 2.25.-2.28. attēlā.



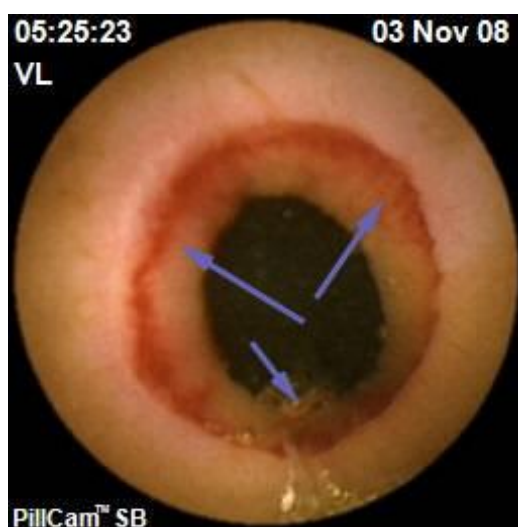
2.25. att. NPL izsauktas cirkulāras čūlas (a) (Endofotogrāfija no autora arhīva)



2.26. att. NPL izsauktas cirkulāras čūlas (b) (Endofotogrāfija no autora arhīva)



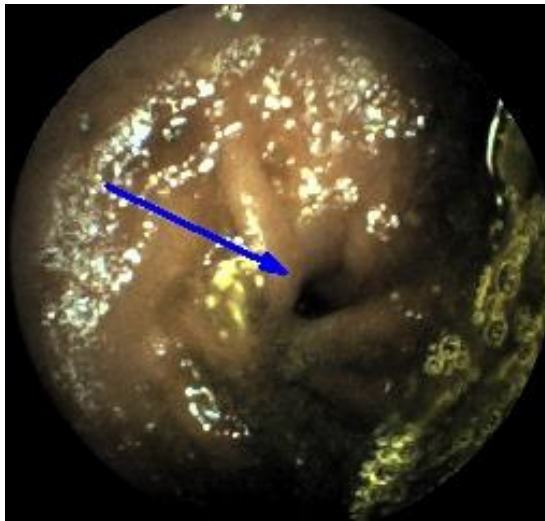
2.27. att. NPL izsauktas cirkulāras čūlas (c) (Endofotogrāfija no autora arhīva)



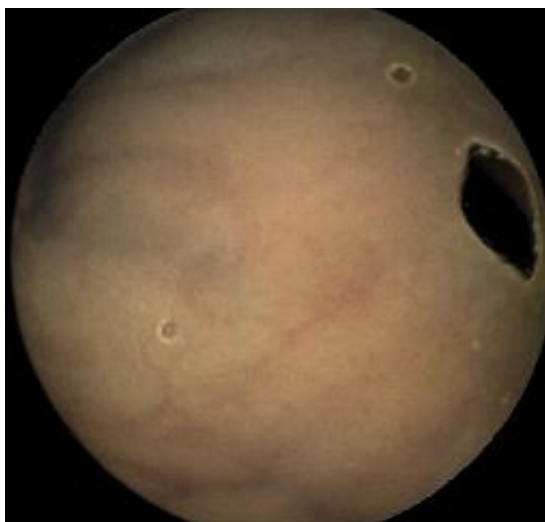
2.28. att. NPL izsauktas cirkulāras čūlas (d) (Endofotogrāfija no autora arhīva)

#### 2.4.7. Neskaidras etioloģijas sāpes vēderā

Neskaidras etioloģijas sāpes vēderā ir līdz šim diskutabla kapsulas endoskopijas indikācija. Vairāki klīniskie gadījumi demonstrē metodes derīgumu, diagnosticējot tādas patoloģijas kā Mekeļa divertikuls (sk. 2.29. att.), zarnu tuberkuloze, askarīdu invāzija un aortoduodenāla fistula [91–94]. Daži centri arī pielietoja kapsulas endoskopiju kuņģa zarnu trakta funkcionālo traucējumu diagnostikā (sk. 2.30. att.) pacientiem pēc transplantācijas vai ar neskaidras etioloģijas vēdera sāpēm un diareju. Metodes vērtība pie šādām indikācijām vēl nav pierādīta. Kaut gan hroniskas neskaidras etioloģijas abdominālas sāpes ir salīdzinoši izplatīts simptoms. Kapsulas endoskopijas pielietošana, lai atrastu sāpju cēloni, ir joprojām strīdīga.



2.29. att. Divertikuls tievajā zarnā (Endofotogrāfija no autora arhīva)




2.30. att. Spastiska zarna (Endofotogrāfija no autora arhīva)

## 2.5. Kapsulas endoskopijas kvalitātes kontrole

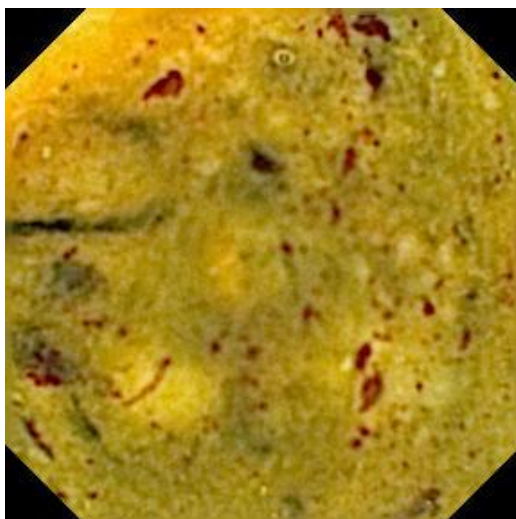
Kapsulas endoskopijas kvalitātes kontrole ir nepieciešama, lai nodrošinātu metodikas pareizu pielietošanu un ticamus, savstarpēji salīdzināmus izmeklējumu rezultātus. Diemžēl pašreiz literatūrā nav pētījumu, kas būtu veltīti KE kvalitātes kontrolei. Ir atsevišķi pētījumi, kas izvērtē viena vai otra faktora ietekmi uz izmeklējuma kvalitāti.

### 2.5.1. Pacienta sagatavošana un prokinētiķi

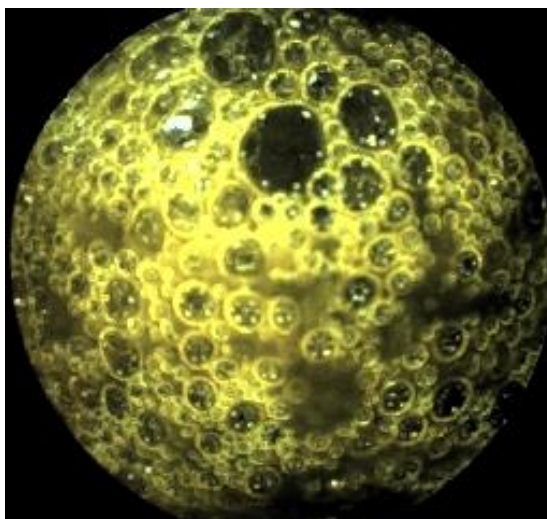
Neskatoties uz to, ka kapsulas endoskopija apliecināja savu diagnostisko vērtību, ir vairāki faktori, kas var būtiski ietekmēt tās kvalitāti: 1) melna vai necaurlaidīga šķidrums, barības, žults sekrēta, gaisa burbuļu vai gļotu esamība zarnu lumenā, kas var traucēt vizualizāciju (sk. 2.31.-2.34. att.); 2) lēna kuņģa iztukšošanās vai tievo zarnu tranzīts, kas aizkavē kapsulas nokļūšanu cekumā akumulatora darbības laikā (aptuveni 8–10 stundu laikā). Pēc literatūras datiem šāda situācija rodas 17–25% gadījumos [11–14, 95, 96]. Līdz ar to, lai netīra zarna netraucē KE vizualizāciju, bieži tiek pielietotas dažādas zarnu tīrīšanas metodes.



2.31. att. Zarnas gļotāda nav redzama zarnas satura dēļ (a) (Endofotogrāfija no autora arhīva)

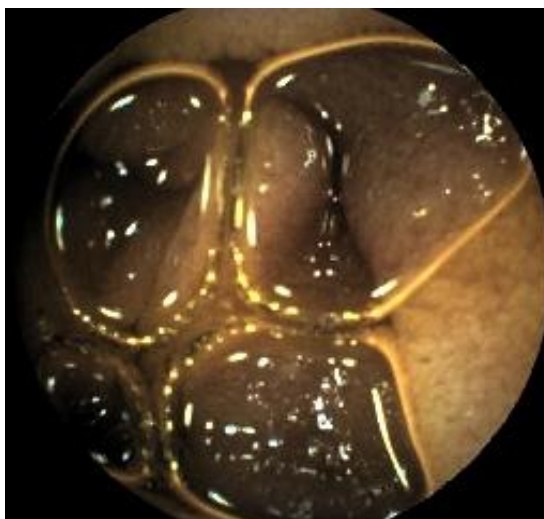

**2.32. att. Zarnas gļotāda nav redzama zarnas satura dēļ (b). (Endofotogrāfija no autora arhīva)**



**2.33. att. Zarnas gļotāda nav redzama gaisa burbuļu dēļ. (Endofotogrāfija no autora arhīva)**





**2.34. att. Zarnas gļotāda ir slikti redzama gaisa burbuļu dēļ. (Endofotogrāfija no autora arhīva)**

Kapsulas endoskopu ražotāju zarnu tīrīšanas rekomendācijas ir dzidra šķidrums diēta vienu dienu pirms video kapsulas endoskopijas un 8–12 stundas badošanās pirms procedūras sākšanas [97]. Prakse rāda, ka minētais ir nepietiekami. Joprojām tiek veikti pētījumi, lai izvērtētu papildus medikamentu un paņēmienu lietderību, piem., polietilēnglikols līdzīgi resno zarnu tīrīšanai, prokinētiķi, lai paātrinātu kuņģa iztukšošanos vai tievo zarnu tranzīta laiku (TZTL), speciālas ķermeņa pozas ar mērķi paātrināt kuņģa iztukšošanos, pacientam ieņemot noteiktu pozu un tajā pavadot daļu no procedūras laika.

Ir veikti vairāki pētījumi, kas atšķiras pēc: 1) zarnu tīrīšanai izmantotajiem medikamentiem: polietilēnglikols (PEG), nātrija fosfāts (NaP), simetikons; 2) devas nozīmēšanas laika un metodikas. Pētījumos ar NaP vai PEG [98–100] tika pierādīts, ka šādiem pacientiem tievo zarnu vizualizācija bija labāka nekā pacientiem ar standarta zarnu trakta sagatavošanos. Atsevišķs pētījums [101], kur tika pētīta simetikona ietekme, konstatēja simetikona pozitīvu efektu uz zarnu vizualizāciju.

Pētījumu rezultāti liecina, ka PEG izmantošana pirms video kapsulas endoskopijas ievērojami uzlabo zarnu lumena un gļotādas vizualizāciju un līdz ar to uzlabo izmeklējuma diagnostisko vērtību. [102–104]. Viena no pēdējām metanalīzēm parādīja, ka, pielietojot caurejas līdzekļus (PEG vai NaP) pirms kapsulas endoskopijas, var paaugstināt metodes efektivitāti un kvalitāti [105]. Ir novērots, ka zarnu tīrīšana neietekmē kapsulas endoskopa kuņģa tranzīta laiku, tievās zarnas tranzīta laiku un kapsulas endoskopijas veiksmīgas izpildes koeficientu. Neskatoties uz to, ka mums ir

pierādījumi, ka caurejas līdzekļu lietošanai pirms KE ir vairāki ieguvumi, joprojām nav pieņemts standarts zarnu tīrīšanai. Respektīvi, mums nav skaidras atbildes, kādus caurejas līdzekļus labāk izmantot, cik daudz un kad jāsāk gatavoties kapsulas endoskopijai. Līdz ar to praksē sastop visai dažādas shēmas, piemēram, pusi no devas nozīmē dienu pirms izmeklēšanas, zarnas tīra kā pirms kolonoskopijas vai caurejas līdzekļus dod pat endoskopijas laikā [106, 107]. Neskatoties uz to, ka ir iespējami blakus efekti, kas ir saistīti ar caurejas līdzekļu lietošanu, kā ir novērots pacientus gatavojot kolonoskopijai, šādi dati par kapsulas endoskopiju vēl nav publicēti [108].

Attiecībā uz prokinētiķiem *Fisherman* un līdzautori [100] ziņoja, ka eritromicīns 250 mg šķīstošā formā 1 stundu pirms procedūras var saīsināt kuņģa tranzīta laiku (laiks no 1 kuņģa attēla līdz 1 divpadsmitpirkstu zarnas attēlam), bet neietekmē tievo zarnu tranzīta laiku (laiks no 1 divpadsmitpirkstu zarnas attēla līdz 1 resnās zarnas attēlam). *Soussan* un līdzautori [109] novēroja, ka hospitalizētiem pacientiem eritromicīns (250 mg i/v) samazina kuņģa tranzīta laiku (KTL) un pasargā no kapsulas aiztures. Līdzīgus rezultātus publicēja *Leung* un līdzautori [110]. *Selby* un līdzautori [111] novēroja, ka kuņģa iztukšošanās laika paildzināšanās ir kapsulas aiztures un nepilnas izmeklēšanas riska faktors, un metaklopramīds ievērojami samazina kuņģa tranzīta laiku un palielina pilno tievās zarnas izmeklējumu skaitu. Pēc *Keuchel* un līdzautoru datiem [112], domperidons arī ievērojami samazina kuņģa tranzīta laiku, bet neietekmē tievo zarnu tranzīta laiku. Bet pēc *Schmelkin* un līdzautoru pētījuma [113], tegaserods neietekmē kuņģa tranzīta laiku, bet nozīmīgi samazina tievo zarnu tranzīta laiku, kā arī ievērojami palielina izmeklēšanas pilnību. No trim salīdzinoši lieliem randomizētiem pētījumiem [101, 114, 115] tikai viens ir pilnīgi publicēts [101]. Situācija ir līdzīga zarnu tīrīšanas variantiem.

Vienā labi plānotā un strukturētā, randomizētā pētījumā par simetikona lietošanu burbuļu samazināšanai parādīts, ka tas var uzlabot gļotādas vizualizāciju vismaz tievās zarnas proksimālā daļā [116]. Tomēr kapsulas endoskopijas konsensus (2006/2007) neatzīmēja pozitīvu šo ķīmisko aģentu efektu [108].

Kopumā izskatās, ka prokinētiķi var samazināt KTL vai TZTL. Toties optimāls devu variants vēl joprojām nav noteikts.



## 2.5.2. Kapsulas aizture (retence) (KA)

Kapsula var tikt aizturēta tievajā zarnā galvenokārt iekaisīga rakstura izmaiņu dēļ. Šādi gadījumi visbiežāk ir raksturīgi Krona slimībai un NPL enteropātijai. Kapsulas aizture var izsaukt akūtu tievo zarnu obstrukciju, piemēram, ja kapsula ir iestrēgusi striktūrā. Citi iemesli ir tievo zarnu audzēji, staru (radiācijas) enterīti un ķirurģiskas anastomozes striktūras. Nav ziņojumu par kapsulas aizturi normālas zarnu trakta anatomijas vai anatomisku variāciju gadījumos (tievo vai resnās zarnas divertikuloze, aklās zarnas piedēkļa atvere).

Termins „kapsulas aizture” tika definēts 2005. gadā ICCE (*International Consensus Conference on Capsule Endoscopy*) [117] kā kapsulas endoskopa aizture/atrašānās gremošanas traktā ilgāk par divām nedēļām. Kapsulas retence atšķiras no lēna vai nepilna tranzīta bez anatomiskām izmaiņām tievajā zarnā, ko novēro līdz pat 25% no visiem izmeklējumiem. Situāciju, kad izmeklējuma laikā kapsula paliek kādā tievo zarnu segmentā bez vizuālas gļotādas patoloģijas, *Tang* definēja kā „reģionāla tranzīta defektu vai anomāliju” (RTT) [118]. *Sears* ieteica RTT definēt kā kapsulas aizturi vienā vietā minimums 60 minūtes attēlu iegūšanas laikā. RTT incidenci aprakstīta robežās no 5,7–13,3% [118, 119]. ICCE darba grupa sadalīja RTT divās daļās: RTT<sub>1</sub> ir kapsulas endoskopa palikšana uz vietas vienā no tievo zarnu segmentiem kā minimums uz 60 minūtēm bez vizuāliem gļotādas defektiem, bet RTT<sub>2</sub> ir kapsulas endoskopa palikšana uz vietas vienā no tievo zarnu segmentiem kā minimums uz 60 minūtēm ar vizuāliem gļotādas defektiem. Sākumā par KA ziņoja mazāk par 1% gadījumos [120]. Tas notika tāpēc, ka kapsulas endoskopijas izmeklējums sākumā netika veikts pacientiem ar tievo zarnu striktūrām un obstrukcijām. Interessants ir novērojums ar KA 900 pacientiem ar neskaidras etioloģijas gastrointestinālo asiņošanu (NEGA) — 0,75% [120]. Sešiem pacientiem no tās grupas pirms izmeklēšanas tika veikta tievo zarnu rentgenizmeklējumi, kas nekonstatēja zarnu patoloģiju, bet ķirurģiski atrada strikturējošus tievo zarnu tumorus un NPL asociētas striktūras. Savukārt no *Pennazio* apkopotiem 100 slimniekiem ar NEGA kapsulas endoskopijām kapsulas aizture tika novērota 5% gadījumos [23]. Visiem šiem pacientiem pirms izmeklējuma tika veikts rentgenizmeklējums. No 5 pacientiem ar KA diviem pacientiem tiek konstatēta tievo zarnu Krona slimība, diviem — anastomozes striktūras un vienam — tievo zarnu audzējs. Līdzīgus rezultātus (5,8%) publicēja *Sears* ar līdzautoriem [119].

Pacientiem ar Krona slimību *Mow* ziņo par 4% incidenci (2 no 50 pacientiem) [121]. Interesanti, ka nevienam no pacientiem netika novēroti obstruktīvie slimības simptomi un tievo zarnu rentgenizmeklējums arī bija negatīvs. *Buchman* ziņoja par 6,7% augstu KA incidenci (2/30) pacientiem ar Krona slimību, neskatoties uz normālo tievo zarnu rentgenizmeklējumu [35]. Novērojumos pacientiem ar aizdomām par Krona slimību (71 pacients), KA tika novērota tikai vienā gadījumā (1,4%) [30, 31, 122, 123].

Salīdzinošajā zāļu iedarbības pētījumā, kurā piedalījās 773 jauni, veseli voluntieri, netika konstatēts neviens KA gadījums [89]. Nevienā no augstāk citētājiem pētījumiem vai agrāk publicētājiem datiem KA nav izsaukusi akūtu tievo zarnu obstrukciju. Maksimālais laiks, ko kapsula ir pavadījusi cilvēka gremošanas traktā, ir 2,5 gadi [119].

Ir mēģinājumi atrast iespēju, kā izvairīties no KA pacientiem, kuriem ir paaugstināts risks, bet ir indicēta kapsulas endoskopija. Prakse rāda, ka rentgenizmeklējums pirms kapsulas endoskopijas neizslēdz tievo zarnu striktūru iespējamību un līdz ar to nepasargā pacientu no KA.

Ir izstrādāta, t.s., „drošības (angl. — „*patency*”) kapsula” KA prevencijai. (*TM, Given Imaging Ltd., Yoqneam, Israel*) [124–126]. Tā ir paššķīstoša kapsula, kas izmēru ziņā ir līdzīga kapsulas endoskopam ar celofāna sieniņām, pildīta ar 90% laktozi un 10% bāriju. Šī kapsula ir atzīta Eiropā, bet netiek atzīta viltus-pozitīvu rezultātu dēļ ASV.

Diemžēl šobrīd nav ideālas metodes, lai varētu izšķirties par striktūru esamību tievajās zarnās un tādējādi mazināt kapsulas aiztures risku. Ir skaidrs, ka pacienta anamnēzei ir lielākā vērtība. Pacienti ar vēdera sāpēm, uzpūšanos un sliktu dūšu, Krona slimību un ilgstošu NPL lietošanu var nokļūt kapsulas aiztures riska grupā [42, 81, 127–129].

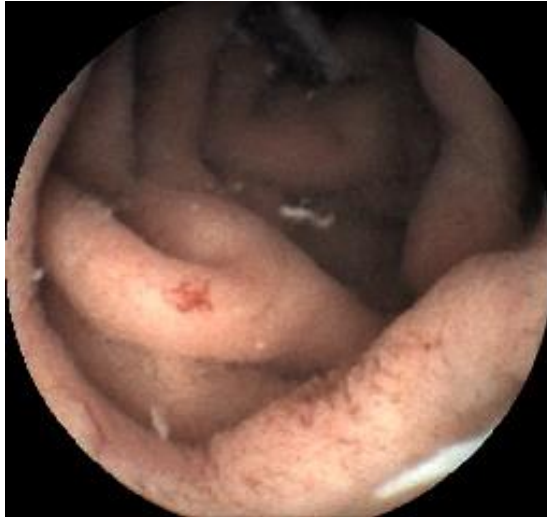Tievo zarnu obstrukcija vai iepriekšēja tievo zarnu rezekcija/iepriekšēja abdomināla ķirurģija nav potenciāli KA riska faktori. Normāla aina rentgenizmeklējumā nav spējīga novērst KA. Par CT-enteroklīzi pašreiz notiek plašas diskusijas daudzsoļu rezultātu gaidās. Diemžēl šī metode prasa nazogastroduodenālas zondes ievadīšanu. Salīdzinot ar kapsulas endoskopiju, tā ir daļēji invazīva metode un to nav iespējams veikt visiem pacientiem pirms kapsulas endoskopijas izmeklējuma.

### 2.5.3. Kapsulas endoskopijas veiksmīgas izpildes koeficients

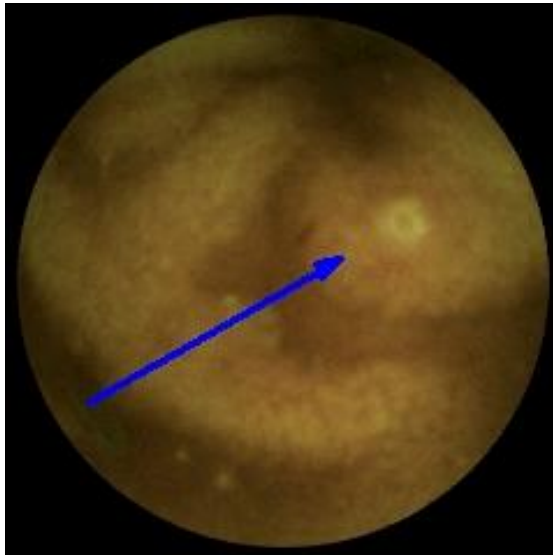
Tievo zarnu kapsulas endoskopijas veiksmīgas izpildes koeficients (angl. — *capsule endoscopy completion rate*) pēc literatūras datiem ir ~80%. Retrospektīvi pētījumi apliecina, ka faktori, kas nelabvēlīgi ietekmē pilnu tievo zarnu izmeklējumu ar kapsulas endoskopu, ir stacionāra pacienti, abdomināla ķirurģija anamnēzē, slikta tievās zarnas sagatavošana pirms izmeklējuma, prolongēts kapsulas endoskopa kuņģa tranzīta laiks. Savukārt tādi faktori kā cukura diabēts vai pacienta vecums joprojām tiek diskutēti. Lai minimalizētu nepilnīga izmeklējuma risku šādiem pacientiem, periodiski jākontrolē kapsulas endoskopa attēli reālā laikā (*real time viewer* metode), šādi precizējot kapsulas endoskopa atrašanās vietu vai arī ar konvencionāla endoskopa palīdzību ievietojot kapsulas endoskopu divpadsmitpirkstu zarnā izmeklējuma sākumā [105, 109, 130–133].

### 2.6. Literatūras dati par iegremdētiem bojājumiem

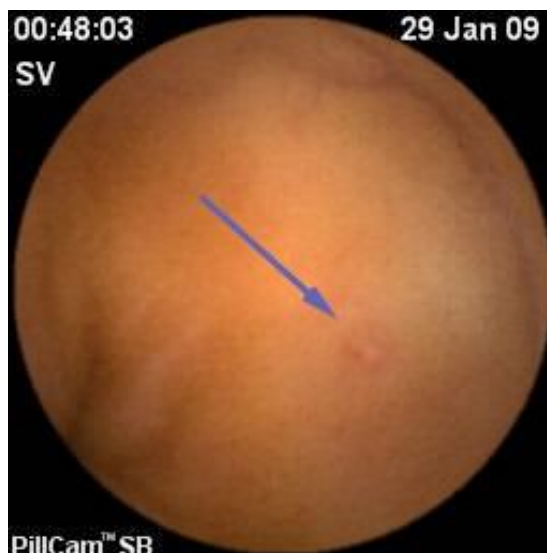Literatūrā (*MEDLINE* datu bāzē uz terminiem *small bowel, excavated lesions* uz 04.2011) netika atrasts kapsulas endoskopijas vizualizēto tievās zarnas bojājumu definējums, neskatoties uz to, ka šāda klasifikācija ir pazīstama no 1978. gada [134] un modificēta tiek izmantota līdz šim konvencionālajā endoskopijā (definēti *Minimal Standard Terminology Digestive Endoscopy — MST 3.0*) [135]. Endoskopijā visus bojājumu veidus klasificē kā lēzenus, iegremdētus vai protrudējošus. Iegremdēto bojājumu pamata veidi ir aftas/erozijas (pēdējā *MST 3.0* versijā šīs divas atradnes ir apvienotas) (sk. 2.35.-2.36. att.) un čūlas (sk. 2.37. att.). Nosacīti te pieder čūlu rētas.



**2.35. att. Multiplas erozijas (Endofotogrāfija no autora arhīva)**



**2.36. att. Afta (Endofotogrāfija no autora arhīva)**



2.37. att. Neliela čūla (Endofotogrāfija no autora arhīva)

**Tievajā zarnā iegremdēto bojājumu klīniskā nozīme.** Netika atrasti pētījumi, kas parādītu aftu/eroziju un/vai čūlu sastopamību tievajā zarnā, veicot šī orgāna endoskopiskus izmeklējumus tālāk par divpadsmitpirkstu zarnas distālo daļu vai tālāk par konvencionālās ezofagogastroduodenoskopijas iespējām. Vieni no biežākajiem iegremdēto bojājumu tipiem augšējā (barības vads, kuņģis, divpadsmitpirkstu zarnas proksimāla daļa) un apakšējā (resna zarna) gremošanas trakta daļā ir aftas, erozijas un čūlas. To nozīmē šajās vietās ir labi izpētīta un novērtēta, labi aprakstītas klīniskās izpausmes. Tievajā zarnā iegremdēto bojājumu klīniskās izpausmes un to nozīme ir zināma praktiski vienīgi ar asiņošanu un anēmijas, striktūru veidošanos un perforāciju risku, kas galvenokārt ir iegūti ar „nekapsulas” izmeklēšanas metodēm.

### 2.7. *Helicobacter pylori* loma tievajā zarnā iegremdēto bojājumu attīstībā

Ir zināms, ka *Helicobacter pylori* ir viens no biežākajiem kuņģa un divpadsmitpirkstu zarnas čūlas etioloģiskajiem faktoriem, bet tievajā zarnā iegremdēto bojājumu attīstība nav zināma. Literatūrā dati par šīs infekcijas korelāciju ar čūlām tievajā zarnā netika atrasti.

## 2.8. No literatūras apskata izrietoši secinājumi

1. Tievās zarnas kapsulas endoskopija ir jauna metode modernajā gastroenteroloģijā.
2. Datu par tievo zarnu kapsulas endoskopiju klīnisko vērtību ir maz.
3. Iegremdēto bojājumu, kuru klīniskā nozīme augšējā gastrointestinālā endoskopijā un apakšējā (kolonoskopija) endoskopijā ir labi izpētīta un novērtēta, tievajā zarnā praktiski nav pētīta. Nav skaidra arī šo bojājumu simptomatoloģija. Nav zināma saistība ar *H.pylori* infekciju.
4. Tievās zarnas kapsulas endoskopijas rezultātus un līdz ar to KE klīnisko nozīmi var ietekmēt virkne dažādu faktoru, t.sk., kvalitātes kontroles, kuru nozīme saistībā ar iegremdētiem bojājumiem arī nav pētīta.

### **3. MATERIĀLS UN METODEDES**

#### **3.1. Pētījuma uzbūve**

Retrospektīvi prospektīvs pētījums. Pirmie 44 izmeklējumi netika iekļauti pētījumā, lai izvairītos no neobjektīviem datiem, ņemot vērā, ka tie bija saistīti ar metodes ieviešanu. Uz šīs (retrospektīvās) daļas analīzes pamata tika izveidots pētījuma protokols un oriģināla datu bāze. Vecuma ierobežojums tika piemērots attiecībā uz pediatriem pacientiem. Respektīvi, pētījumā bija iekļauti tādi pediatriem pacienti, kas atbilda iekļaušanas kritērijiem (sk. 3.2. punktu) un kas apzināti varēja izpildīt ārsta instrukcijas. Pacienti, kas bija vecāki par 18 gadiem, parakstīja speciālu piekrišanas formu. Gadījumā, ja pacients bija jaunāks par 18 gadiem, piekrišanas formu parakstīja kāds no vecākiem.

Komplikācijas tika definētas kā jebkura situācija, kas pasliktināja pacienta stāvokli 30 dienu laikā pēc KE.

#### **3.2. Pētījuma pacienti. Iekļaušanas un izslēgšanas kritēriji**

Pētījumā tika iekļauti abu dzimumu pacienti. Iekļaušanas kritēriji:

- kontaktējams pacients, kurš gatavs sadarbībai,
- nav kontrindikāciju kapsulas endoskopijai,
- veikta augšējā un apakšējā endoskopija (kolonoskopija),
- ambulatoriski un stacionāra,
- nav neviena izslēgšanas kritērija.

Izmeklējuma izslēgšanas kritēriji bija vispāratzīti [11–14]:

A. Pacienti, kuriem iespējams kapsulas aiztures risks:

1. Pacienti, kuri nav spējīgi izteikt piekrišanu.
2. Pacienti, kam rentgenoloģiskas izmeklēšanas vai iepriekšējās citas izmeklēšanas laikā konstatēts nosprostojušs, pārliecinošs sašaurinājums un adhēzijas kuņģzarnu traktā, kas varētu būt kapsulas endoskopa aiztures cēlonis.
3. Pacienti, kuriem ir veikta abdomināla ķirurģija.

4. Pacienti, kuriem nevar veikt ķirurģiju.
5. Grūtnieces.
6. Pacienti ar zināmu nopietni traucētu kuņģzarnu trakta pasāžu.

B. Pacienti, kuriem ir grūtības ar rīšanu, t.i., kapsulas endoskops var nejauši nokļūt trahejā.

C. Pacienti, kuri izmanto aparatūru, ko var ietekmēt radio transmisija, piem., kardiostimulatori un citas implantētas elektriskas medicīniskas ierīces. Kapsulas endoskopam nav veikti drošības testi ar šādu aparatūru.

Mūsu pētījuma protokols ar 370 dažādām pazīmēm (anamnēze, laboratoriskie dati, citu izmeklējumu dati, KE dati) tika aizpildīts katram pacientam un attiecīgi ievadīts datu bāzē.

### **3.3. Pētījumu pacientu anamnēze un laboratorija**

#### **3.3.1. Nosūtīšanas diagnozes**

Nosūtīšanas diagnozes tika ņemtas no standarta veidlapas, kas paredzētas nosūtījumam uz izmeklējumiem. Pamatojoties uz nosūtījumu, tika definētas KE indikācijas atbilstoši Eiropas Gastrointestinālās endoskopijas biedrības (*ESGE* — *European Society of Gastrointestinal Endoscopy*) vadlīnijām [11–14].

#### **3.3.2. Ķermeņa masas indekss un to vērtējums pēc Pasaules Veselības organizācijas ieteikumiem**

Ķermeņa masas indekss tika kalkulēts, izmantojot standartformulu (pacienta svars kilogramos ir dalīts ar pacienta augumu metros kvadrātā). ĶMI vērtējums pēc Pasaules Veselības organizācijas ieteikumiem bija sekojošs: 1<18,5; 2-18,5-24,99; 3-25,00-29,99; 4-≥30,00 [136].



### 3.3.3. Anēmija

Anēmiju iedalījums mūsu darbā: 1- Fe deficīta (Hb <12 g/dl siev. un <14 g/dl vīr.; MCV <80 fl; feritīns <20 mikrogrami/dl); 2- B12 deficīta; 3- Jauktas ģenēzes; 4- Cita; 9- Neskaidra (datu trūkums, pietiekoši neizmeklēta). Analīzēm bija jābūt veiktām līdz 6 mēn. pirms kapsulas endoskopijas [137, 138].

Hemoglobīna līmenis attiecīgi tika izvērtēts kā norma, samazināts vai palielināts. Anēmija tika izvērtēta kā normohroma, hipohroma vai hiperhroma. Kā arī atsevišķi tika izvērtēts vai anēmija ir smaga (Hb<70 g/L).

### 3.3.4. Asiņošana

Asiņošana tika izvērtēta, balstoties uz nosūtīšanas datiem un pacienta sūdzībām. Asiņošanas klasifikācija bija sekojoša: 1- nenoskaidrotas ģenēzes asiņošana; 2- hroniska persistējoša; 3- hroniska recidivējoša; 4- akūta.

### 3.3.5. Nenoskaidrota asiņošana

Nenoskaidrota asiņošana tika klasificēta sekojoši: 1- redzama (angl. — *overt*); 2- neredzama (angl. — *occult*) [139,140].

### 3.3.6. Pacientu aprūpes līmenis

Pacientu aprūpes līmenis (angl. — *Physical Status, PS*)) tika adoptēts no Amerikas Anesteziologu asociācijas izstrādātās skalas [141], kur:

PS I — normāls vesels patients; var būt lokalizēts patoloģisks process;

PS II — patients ar vieglu slimību; viena slimība, kas labi kontrolēta;

PS III — patients ar smagu sistēmisku slimību vai 2 un vairākām vieglām, nekontrolējamām, vai kas slikti padodas kontrolei;

PS IV — patients ar smagu sistēmisku slimību, kas nepārtraukti ir jāārstē dzīvības uzturēšanai.

### **3.3.7. Pacienta sagatavošana kapsulas endoskopijai**

Pacienti pirms izmeklējuma tika speciāli gatavoti pēc vienas no sekojošām shēmām: 1) 2l polietilēnglikola (PEG) dienu pirms izmeklēšanas; 2) 4l PEG dienu pirms vai ar 3) 24 stundu badošanos.

Zarnu tīrīšanas pamatshēma bija 2l PEG suspensijas dienu pirms izmeklēšanas, 4l PEG tika izvēlēti gadījumos, ja pastāvēja aizdomas par aizkavētu zarnu pasāžu un 24 stundu badošanās shēma tika izmantota pacientiem, kuriem polietilēnglikols bija kontrindicēts (asiņošanas draudi utml.) [142–145].

### **3.3.8. Papildus gatavošana ar pretputu līdzekļiem**

Pacientiem randomizētā kārtā tika nozīmēti pretputu līdzekļi (simetikons, dimetikons) vai placebo. Tika izvērtēta šo līdzekļu ietekme uz tievās zarnas vizualizāciju un artefaktiem kapsulas endoskopijas laikā. Mēs lietojām simetikonu 30min. pirms izmeklēšanas sākuma tievajā zarnā pēc nejaušināšanas principa: 1 — 40mg; 2 — 400mg un 3 — kontroles grupa.

### **3.3.9. Prokinētiķi**

Ja pacientam stundas laikā pēc izmeklēšanas sākuma kapsulas endoskops nerasniedza tievo zarnu, tika ievadīts metaklopramīds 10 mg iv peristaltikas stimulācijai gremošanas trakta augšdaļā [146, 147].

### **3.3.10. Medikamenti**

Tika izvērtēts (pēc pacienta vārdiem) vai pacients pēdējo divu mēnešu laikā pirms kapsulas endoskopijas ir lietojis nesteroidālus pretiekaisuma līdzekļus un antibiotikas.

### 3.3.11. Pacienta sūdzības

Tika izvērtētas šādas pacienta sūdzības (pēc pacienta vārdiem):

- 1) nespēks, nogurdināmība, vājums (nav, ir; ja ir, tad ilgums mēnešos),
- 2) sāpes vēderā (nav, ir; ja ir, tad ilgums mēnešos),
- 3) melēna (nav, ir; ja ir, tad ilgums mēnešos),
- 4) svaigu asiņu pazīmes fekālijās (nav, ir; ja ir, tad ilgums mēnešos),
- 5) svaigas asinis fēcēs (nav, ir; ja ir, tad ilgums mēnešos),
- 6) caureja un/vai neformēta vēderizeja (nav, ir; ja ir, tad ilgums mēnešos),
- 7) aizcietējumi (nav, ir; ja ir, tad ilgums mēnešos),
- 8) nekārtīga vēderizeja (nedefinējama, aizcietējumi mijas ar caurejām) (nav, ir; ja ir, tad ilgums mēnešos),
- 9) neizskaidrojams ķermeņa masas zudums pēdējo divu mēnešu laikā (nav, ir; ja ir, tad ilgums mēnešos),
- 10) meteorisms/flatulence (vēdera uzpūšanās) (nav, ir; ja ir, tad ilgums mēnešos).

### 3.3.12. *Helicobacter pylori* infekcija

*H. pylori* infekcija tika uzskatīta par pierādītu, ja vismaz divi (ātrais ureāzes tests augšējās endoskopijas laikā un seroloģijas tests) no vispāratzītiem kritērijiem pēdējo 6 mēnešu laikā bija pozitīvi [148, 149].

### 3.3.13. Citi laboratoriskie izmeklēšanas rādītāji

Pacientiem tika izvērtēti vairāki laboratoriskie rādītāji (analīzēm bija jābūt ne vecākām par 6 mēnešiem):

- 1) eritrocītu grimšanas ātrums (EGĀ) pēc *Westergreen*'a, kas tika vērtēta kā norma vai paātrināts (>20 mm/h). Kā arī tika vērtēta EGĀ skaitliskā vērtība, respektīvi, tika izveidotas trīs EGĀ grupas: < 50 mm/h, 50-100 mm/h un >100;
- 2) C reaktīvais olbaltums (CRO), kas tika vērtēts kā norma vai paaugstināts. Kā arī tika vērtēta CRO skaitliskā vērtība, respektīvi, tika izveidotas piecas CRO grupas: <10 mg/dl, 10-50 mg/dl, 51-100 mg/dl, 100-150 mg/dl, >150 mg/dl;

- 3) leukocīti asins ainā tika vērtēti kā norma, paaugstināti vai pazemināti;
- 4) steatoreja (klīniski, laboratoriski +++ un ++++), kas tika vērtēta kā nav vai ir;
- 5) reakcija uz slēptām asinīm fēcēs (pēdējā nedēļa), kas tika vērtēta kā negatīva, pozitīva vai atkārtoti pozitīva (2 un vairāk pozitīvi rādītāji 12 mēn. laikā);
- 6) hipoalbuminēmija, kas tika vērtēta kā nav vai ir (<30 g/dL).

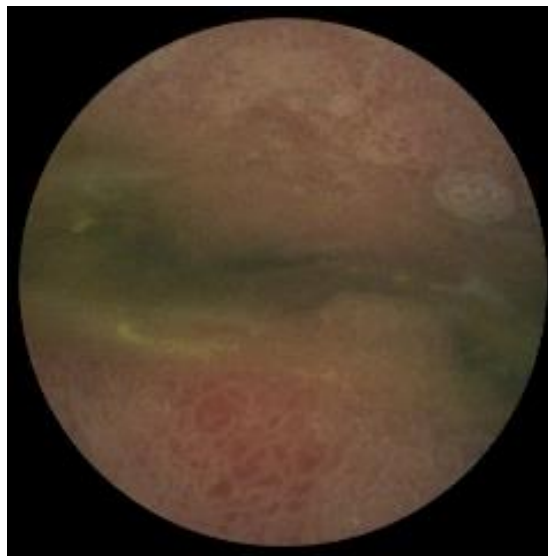
### 3.4. Kapsulas endoskopijas izmeklējums

#### 3.4.1. Kapsulas endoskopijas diagnoze

Kapsulas endoskopijas diagnozes tika noteiktas atbilstoši kapsulas endoskopijas standarta terminoloģijai (*CEST-Capsule Endoscopy Standard Terminology*) [150]. Enteropātija tika definēta kā jebkura tievās zarnas patoloģija [151].

Darbā izmantota endoskopiskā enteropātiju klasifikācija: eritematozā, erozīvā, hemorāģiskā, sastrēguma, ar NPL lietošanu asociēta un celiakija (glutēn-sensitīva).

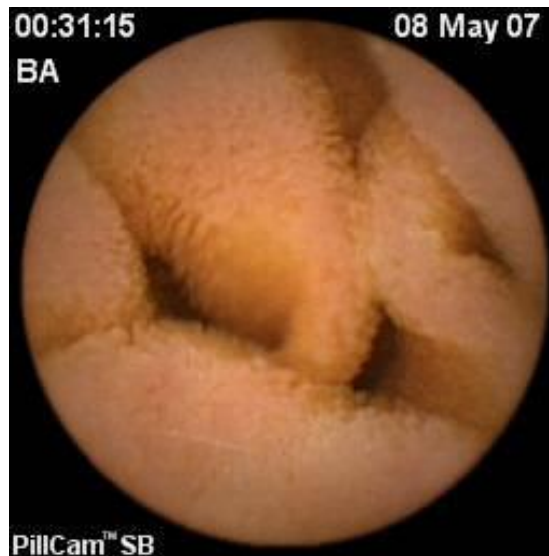NPL enteropātijas diagnoze tika noteikta anamnētiski (NPL lietošana) un vizuālas izmaiņas tievajā zarnā. (sk. 3.1. att.)



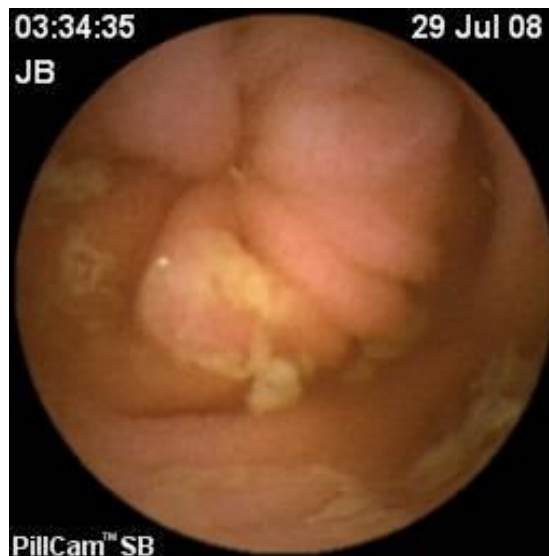3.1. att. NPL enteropātija (Endofotogrāfija no autora arhīva)

Literatūrā (*MEDLINE* datu bāze, meklēšanas vārdi: *erythematous enteropathy*) netika atrasts precīzs eritematozās enteropātijas definējums. Ar šo jēdzienu mēs

apzīmējam patoloģisku stāvokli tievajā zarnā, kam raksturīgs gļotādas apsārtums un abnormāls bārktiņu izskats. (sk. 3.2.-3.3. att.)

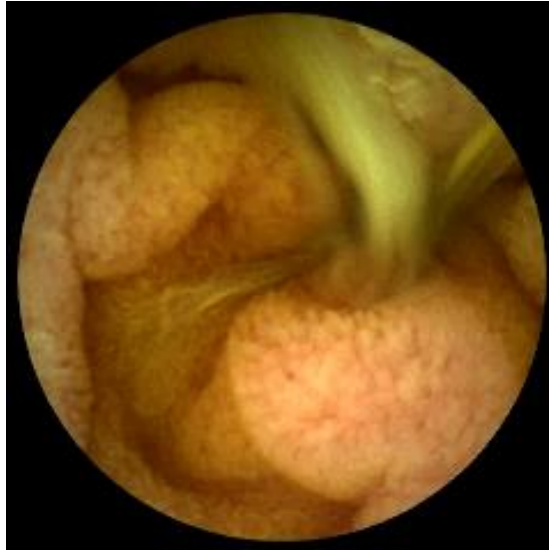

**3.2. att. Eritematozā enteropātija (a) (Endofotogrāfija no autora arhīva)**



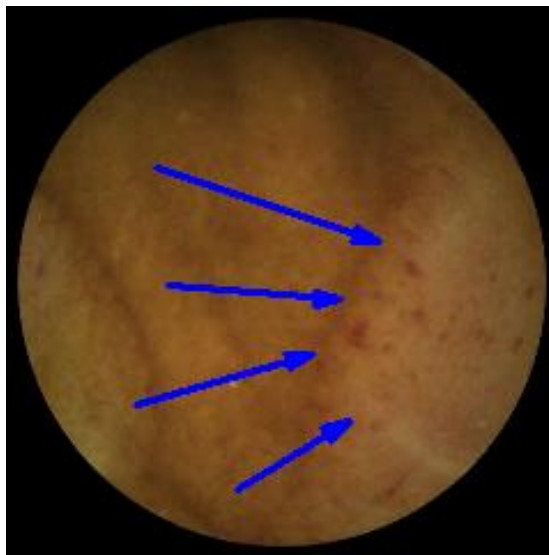**3.3. att. Eritematozā enteropātija (b) (Endofotogrāfija no autora arhīva)**

Literatūrā (*MEDLINE* datu bāze, meklēšanas vārdi: *congestion enteropathy*) mēs neatradām precīzu sastrēguma enteropātijas definējumu. Ar šo enteropātijas paveidu mēs apzīmējam stāvokli, kad tika vizualizēta tievās zarnas gļotādas pilnasinība (piebriedušas bārktiņas) uz spastiskas zarnas fona. (sk. 3.4. att.)

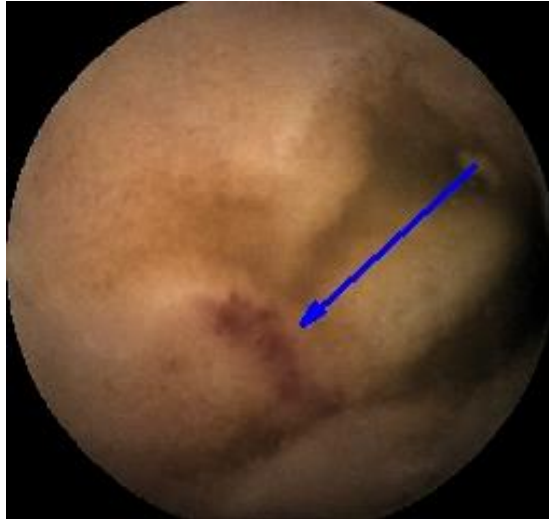

**3.4. att. Sastrēguma enteropātija (Endofotogrāfija no autora arhīva)**

Literatūrā (*MEDLINE* datu bāze, meklēšanas vārdi: *erosive enteropathy*) mēs neatradām precīzu erozīvās enteropātijas definējumu. Ar šo enteropātijas paveidu mēs apzīmējam stāvokli, kad ir vizualizējamas multiplas dažāda lieluma erozijas visās tievās zarnas daļās (*duodenum, jejunum, ileum*). (sk. 3.5.-3.6. att.)

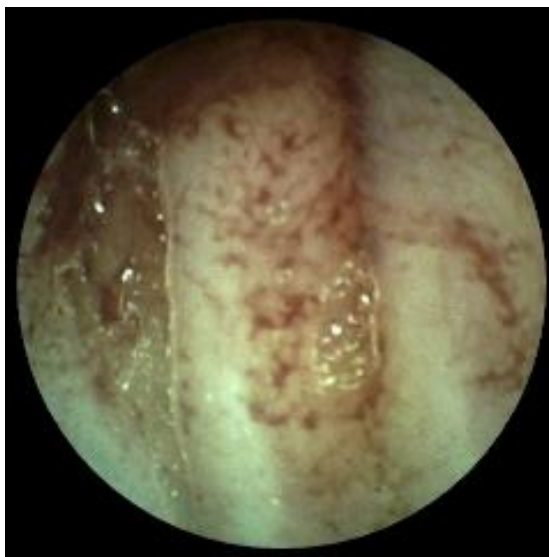

**3.5. att. Erozīvā enteropātija (Endofotogrāfija no autora arhīva)**



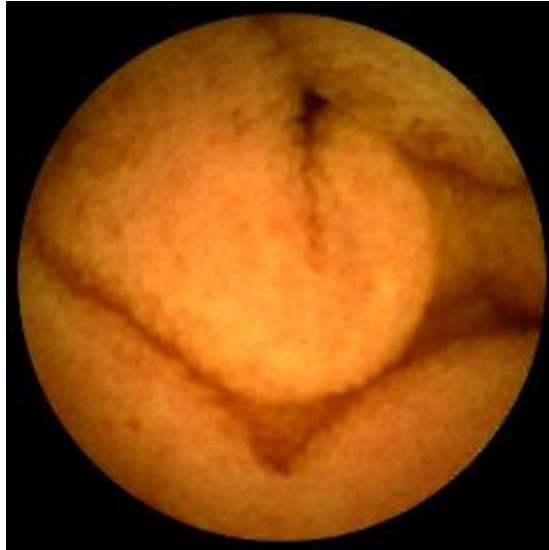**3.6. att. Erozīvā enteropātija (saplūstošas erozijas). (Endofotogrāfija no autora arhīva)**

Literatūrā (*MEDLINE* datu bāze, meklēšanas vārdi: *hemorrhagic enteropathy*) mēs neatradām precīzu hemorāģiskās enteropātijas definējumu. Ar šo enteropātijas paveidu mēs apzīmējam stāvokli, kad tievajā zarnā vizualizē multiplus asiņojošus gļotādas defektus. (sk. 3.7. att.)

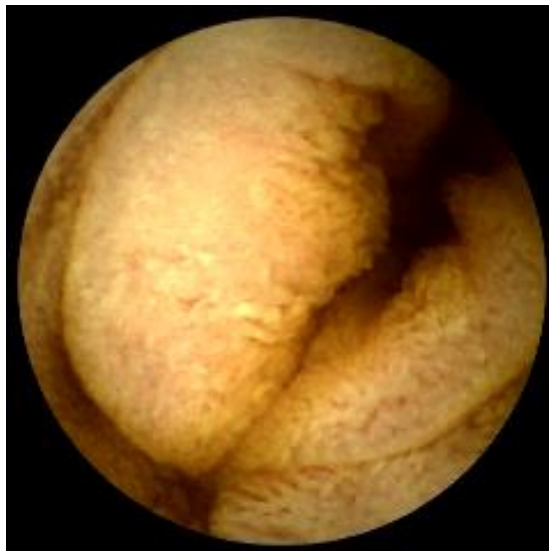


**3.7. att. Hemorāģiskā enteropātija (Endofotogrāfija no autora arhīva)**

Literatūrā (*MEDLINE* datu bāze, meklēšanas vārdi: *segmental enteropathy*) segmentārā enteropātija nav precīzi definēta. Šo terminu lieto, lai apzīmētu izolētu bojājumu zonu/reģionu tievajā zarnā. (sk. 3.8.-3.9. att.)



**3.8. att. Segmentārā enteropātija (a). (Endofotogrāfija no autora arhīva)**

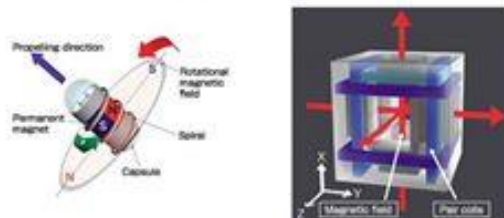


**3.9. att. Segmentārā enteropātija (b). (Endofotogrāfija no autora arhīva)**

### **3.4.2. Kapsulas endoskopijas sistēma**

Tika izmantotas 3 kapsulas endoskopijas sistēmas: *Olympus endocapsule* (sk. 3.10.-3.11. att.), *Given Imaging PillCam* (sk. 3.12. att.) un *OMOM Capsule Endoscope* (sk. 3.13. att.) ar standarta programatisko nodrošinājumu šīm sistēmām (sk. 3.14.-3.16. att.). KE sistēmas izvēle nebija medicīnisku faktoru determinēta. Fotografēšanas ātrums bija 2 attēli sekundē.

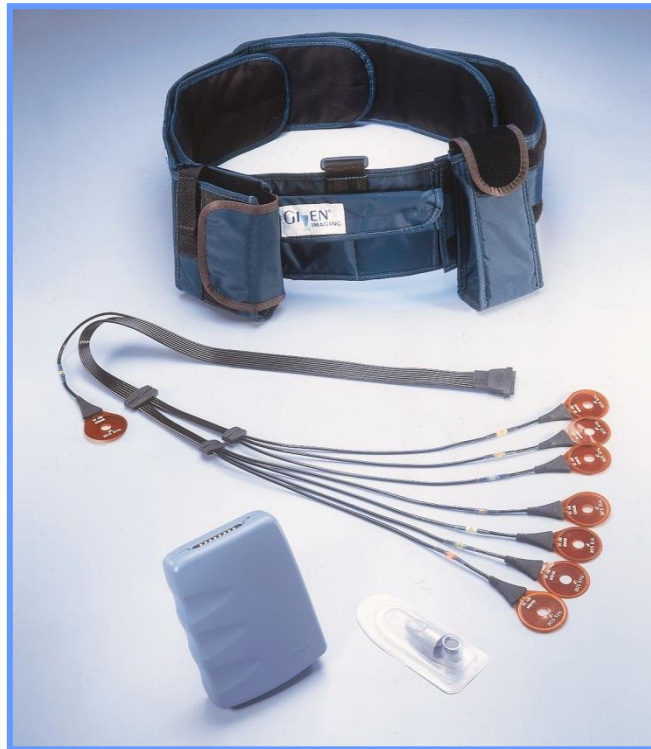



3.10. att. *Olympus Endocapsule System*



3.11. att. *Olympus Endocapsule System* (Fotogrāfija no autora arhīva)



3.12. att. *Given Imaging PillCam System*

Intelligent capsule



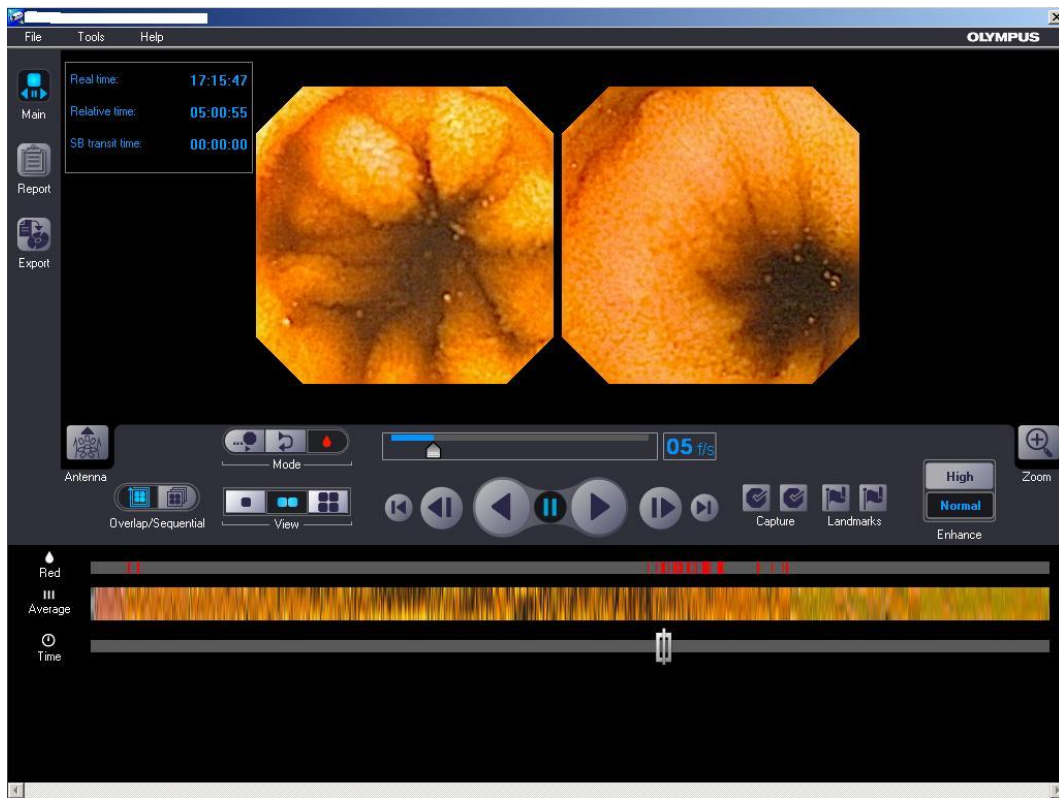Image workstation



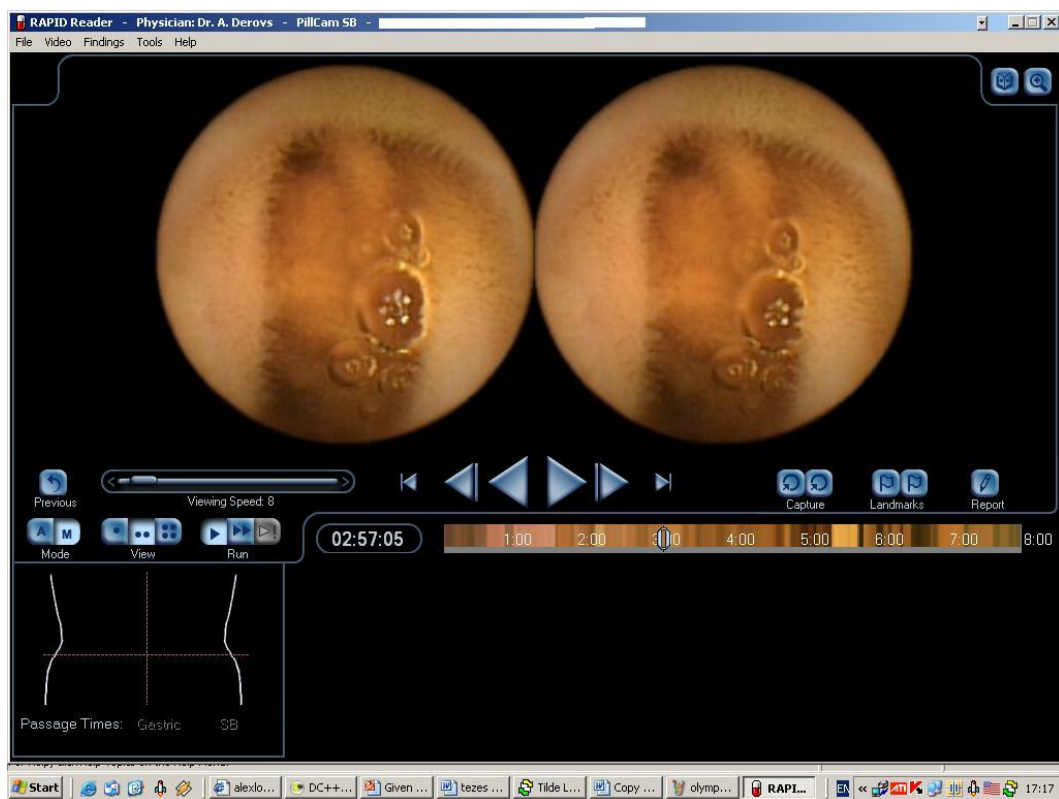
Image recorder



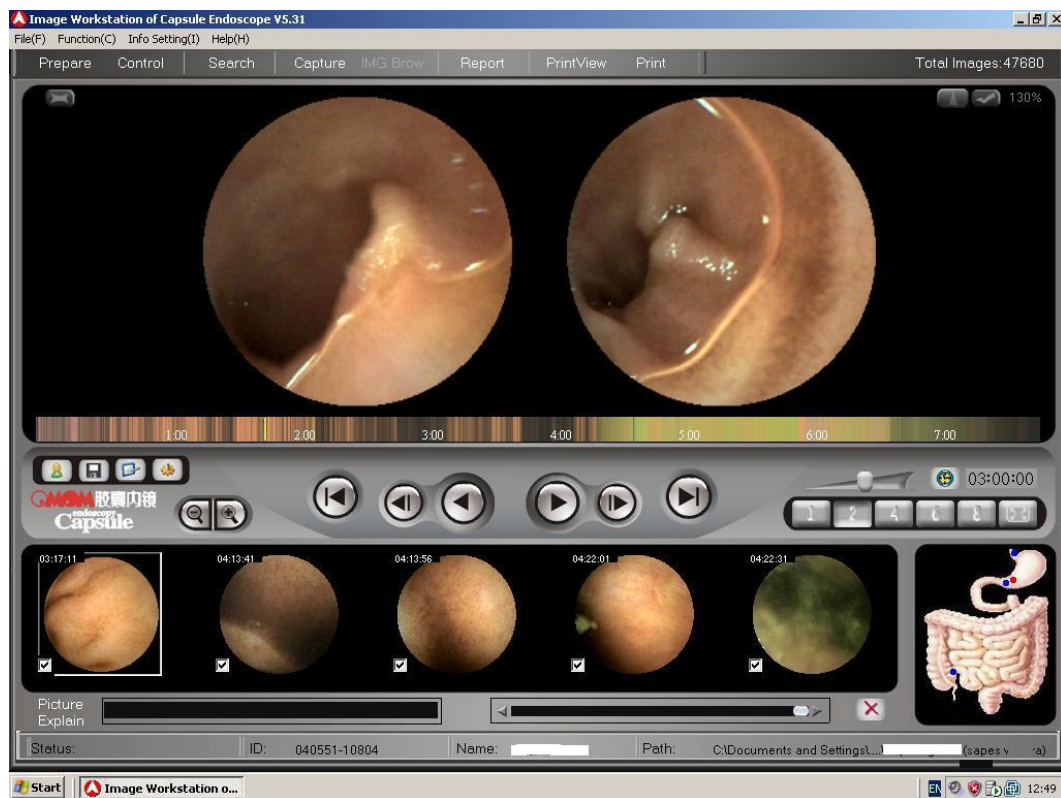3.13. att. *OMOM Capsule Endoscope System*



3.14. att. *Olympus Endocapsule System* programmatūra (Fotogrāfija no autora arhīva)



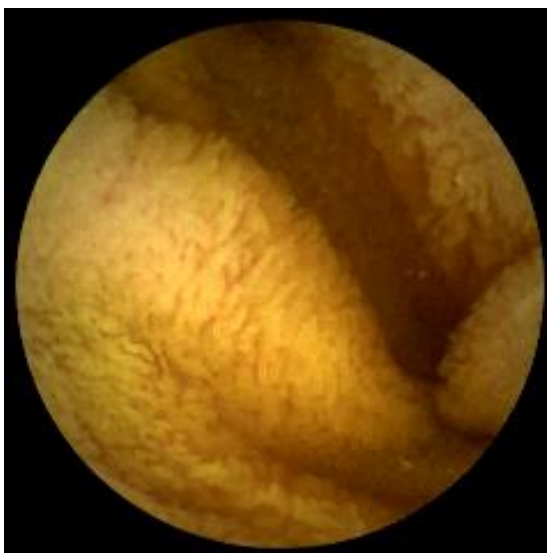
3.15. att. *Given Imagin PillCam System* programmatūra (Fotogrāfija no autora arhīva)



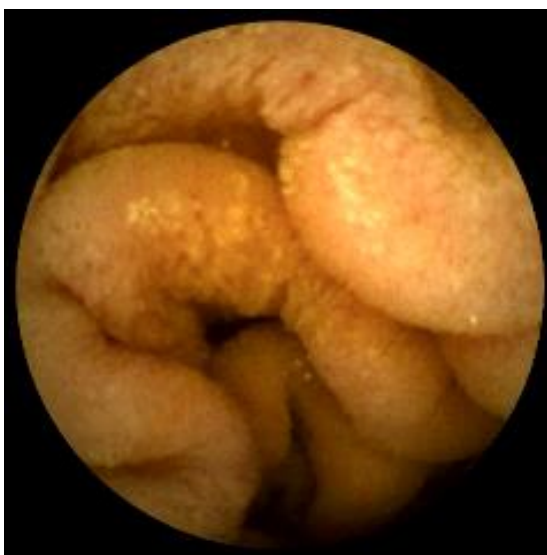
**3.16. att. OMOM Capsule Endoscope System programmatūra (Fotogrāfija no autora arhīva)**

### **3.4.3. Tievās zarnas tīrības vērtējums**

Tievās zarnas tīrības vērtējums pēc mūsu izmantotās skalas bija sekojošs: teicams (nav burbuļu, nav šķidruma lūmenā) (sk. 3.17.-3.18. att.); apmierinošs (burbuļi un šķidrums traucē pārskatu) (sk. 3.19.-3.20. att.) un slikts (burbuļu un šķidruma dēļ vietām nav pārskata) (sk. 3.21.-3.22. att.) [152].

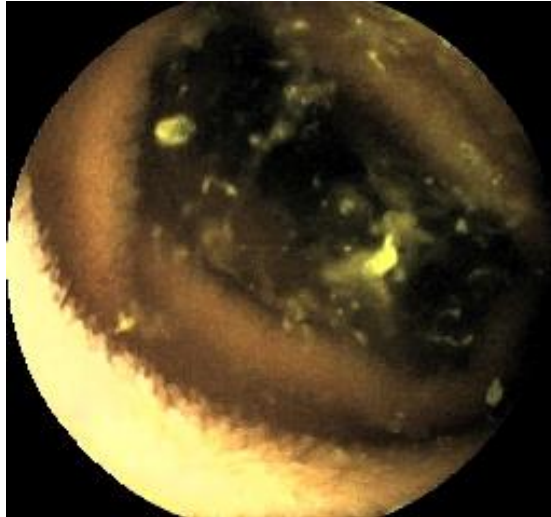


**3.17. att. Teicams zarnas tīrības vērtējums (a) (Endofotogrāfija no autora arhīva)**

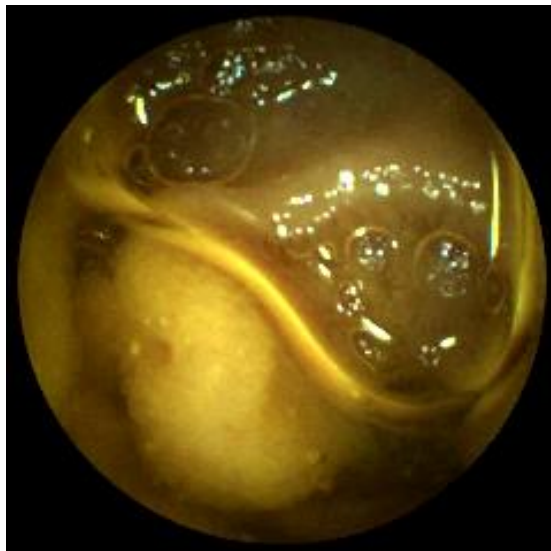


**3.18. att. Teicams zarnas tīrības vērtējums (b) (Endofotogrāfija no autora arhīva)**

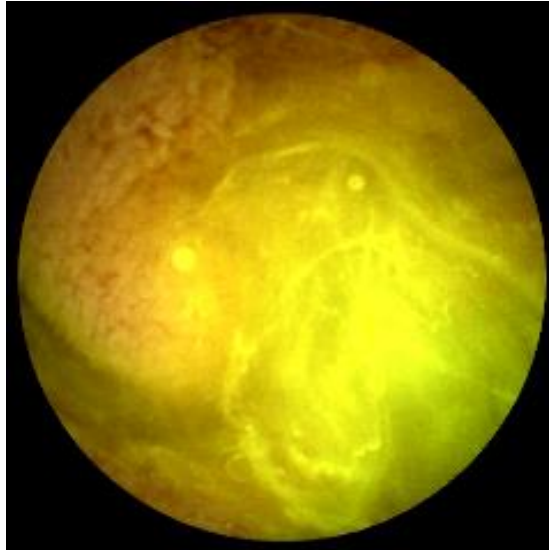




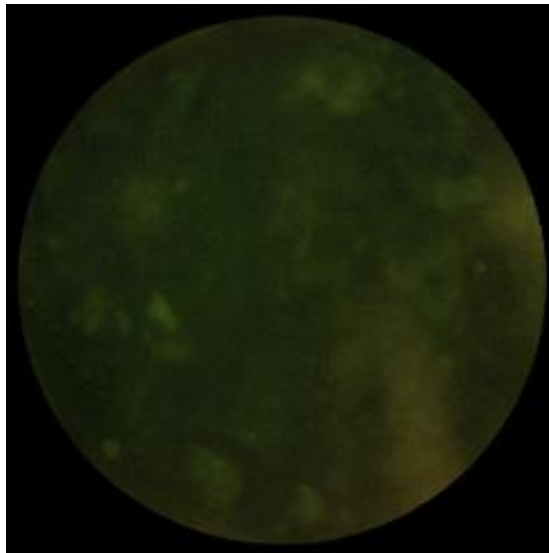
**3.19. att. Apmierinošs zarnas tīrības vērtējums (a) (Endofotogrāfija no autora arhīva)**



**3.20. att. Apmierinošs zarnas tīrības vērtējums (b) (Endofotogrāfija no autora arhīva)**



3.21. att. Slikts zarnas tīrības vērtējums (a) (Endofotogrāfija no autora arhīva)



3.22. att. Slikts zarnas tīrības vērtējums (b) (Endofotogrāfija no autora arhīva)

#### 3.4.4. Reģionālie tranzīta traucējumi (RTT)

Kapsulas endoskopijas laikā tiek izvērtēta reģionālo tranzīta traucējumu esamība. RTT interpretācija ir adoptēta pēc *Tang* un *ICCE* darba grupas ieteikumiem [118]. Tika izvērtēts, ir vai nav RTT, un, ja ir, tad kāda tipa – RTT<sub>1</sub> (kapsula vismaz 60 min. ir segmentā bez vizuāliem gļotādas defektiem) vai RTT<sub>2</sub> (kapsula vismaz 60 min. ir segmentā ar vizuāliem gļotādas defektiem).

### 3.5. Kvalitātes novērtējums

Katra pacienta KE pieraksta analīzi veica vismaz 2 interpretētāji. Interpretācijai tika izmantoti vai piemēroti starptautiski atzīti kritēriji un definīcijas. Tika saņemta Paula Stradiņa klīniskās universitātes slimnīcas Ētikas komitejas atļauja. (sk. Pielikumu). Pētījums tika veikts saskaņā ar *Helsinku Deklarāciju* [153].

### 3.6. Datu statistiskā apstrāde

Datu bāzes izveidei un statistiskai apstrādei tika izmantota *SPSS for Windows ver.16* programma. Darbā izmantoti medicīniskajos pētījumos vispāratzītie statistikas parametri: 1) centrālās tendences (vidējie aritmētiski lielumi u.c.); 2) datu izkliedi raksturojoši lielumi (standartnovirze u.c.).

Hipotēžu pārbaudei ir izmantoti datiem atbilstošie testi (pārrobežu tabulas, kā arī dažādi kritēriji un koeficienti):

- 1) pārrobežu tabulu veido tabula par katru kategorisko mainīgo lielumu, kas parāda vērtības biežumu un procentuālas attiecības;
- 2) *Skewness* ir datu izkļiedes amplitūda, kas parāda varbūtības sadalījuma reālo lielumu nejaušā mainīgā asimetriju. Palīdz izvērtēt mainīgo sadalījumu;
- 3) *Kurtosis* parāda sadalījuma formu, atspoguļo pārpalikumu. Parāda varbūtības sadalījuma reālo lielumu nejaušā mainīgā smailu. Palīdz izvērtēt mainīgo sadalījumu; [154]
- 4) *Pearson* kritērijs  $\chi^2$  (hi-kvadrāts).  $\chi^2$  ir sadalījums ar  $k$  brīvības pakāpēm. Tas ir neatkarīgu standarta normālo nejaušu lielumu  $k$  kvadrātu summas sadalījums. Veicot hi-kvadrāta testu, tiek pārbaudīts divu mainīgu lielumu savstarpēja neatkarība no pārrobežu tabulas. Tādējādi netieši tiek noskaidrota abu mainīgu lielumu savstarpēja atkarība;
- 5) *Goodman and Kruskal lambda* ( $\lambda$ ). Tas ir kļūdas proporcionālas samazināšanas mērs pārrobežu tabulu analīzē. Tas ir viens no saistību mēriem. Nosakot pareizo prognozi, mērs tiek definēts sekojoši: novērotas frekvences tiek svērtas saskaņā ar to procentiem un tiek saskaitītas;
- 6) *Somer's d*. Tas ir asimetrisks asociāciju mērs starp diviem mainīgajiem, kam ir centrāla loma kā parametrs aiz ranga vai „neparametriskajiem” statistikas



metodēm. *Somer's d* parasti novērtē asociāciju starp prognozējamo mainīgo X un iznākuma mainīgo Y;

7) *Kendall's tau*. *Kendall* rangu korelācijas koeficients, ko bieži sauc par *Kendall's tau* ( $\tau$ ) koeficientu, ir statistiska metode, ko izmanto asociācijas noteikšanai starp diviem izmērāmiem daudzumiem. *Tau* tests ir neparametrisks hipotēžu tests, kas izmanto koeficientu statistiskai atkarībai. *Kendall* rangu koeficients bieži tiek izmantots kā testa statistiskais mērījums statistiskā hipotēžu testā, lai izvērtētu iespējamību, ka divi mainīgie var būt saistīti savā starpā kā statistiski atkarīgi. Šis tests ir neparametrisks, jo tas nebalstās uz kādu pieņēmumu par X vai Y izplatīšanos;

- *Tau-b*. Šis koeficients vienlaicīgi ņem vērā sakarības gan starp atkarīgajiem, gan starp neatkarīgajiem mainīgajiem. Tas veic saišu korekcijas.
- *Tau-c*. *Kendall's Tau-c*, ko arī dēvē par *Kendall-Stuart Tau-c*, ir *Tau-b* koeficients lielām tabulām. Tas vienāds ar pārpalikumu starp saskaņotu pret nesaskaņotu pāru, kas ir reizināts ar vienību, kas pārstāv tabulas lieluma koriģējumu.

8) Lai noteiktu dažādu mainīgo lielumu savstarpējo saistību, tika izmatota *Pearson* un *Sperman's rho* korelācija. *Pearson* korelāciju pārmērīgi ietekmē galējie punkti, nevienlīdzīgas atšķirības, nestandartitāte un nelinearitāte. Viens no *Pearson* korelācijas koeficienta alternatīvām šādos gadījumos ir *Sperman* rangu korelācijas koeficients. Šis koeficients tiek aprēķināts, pielietojot *Pearson* korelācijas formulu datu rangiem. Pateicoties tam, visas deformācijas no *Pearson* koeficienta tiek nivelētas. *Pearson* korelācija novērtē saistības stiprumu starp X un Y. Nelineāro, bet monotono saistību novērtēšanai ir ieteicams izmantot *Sperman* rangu korelācijas koeficientu — *rho*, kas ir *Pearson* tipa korelācijas koeficients, kas tiek aprēķināts, pamatojoties uz X un Y vērtību rangiem [155]. Korelācijas koeficienta sadalījums bija šāds:  $r = 0,8-1,0$  ļoti spēcīga korelācija;  $r = 0,5- 0,8$  vidēji spēcīga;  $r = 0,2- 0,5$  vāja korelācija; mazāks par 0,2 — nebūtiska korelācija [156].

9) *Phi*. Divu kategoriālu mainīgu korelācijas koeficients. Parasti tiek pielietots līdz ar hi-kvadrātu, lai analizētu pārrobežu tabulas.

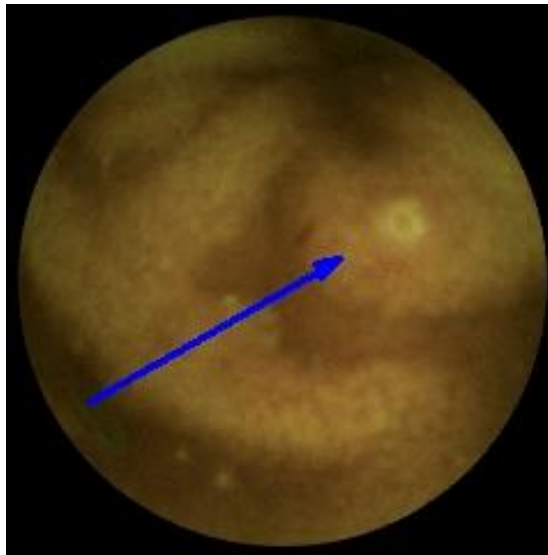Statistiskai apstrādei bieži tika pielietoti vairāki koeficienti, lai izvairītos no viltus-pozitīviem rezultātiem. Jebkuras dotas P vērtības ir divpusējas un atbilst 5%

ticamībai. Visos gadījumos kritērijs būtiskuma līmenim, kurā noraidīja nulles hipotēzi, bija  $p \leq 0,05$ .

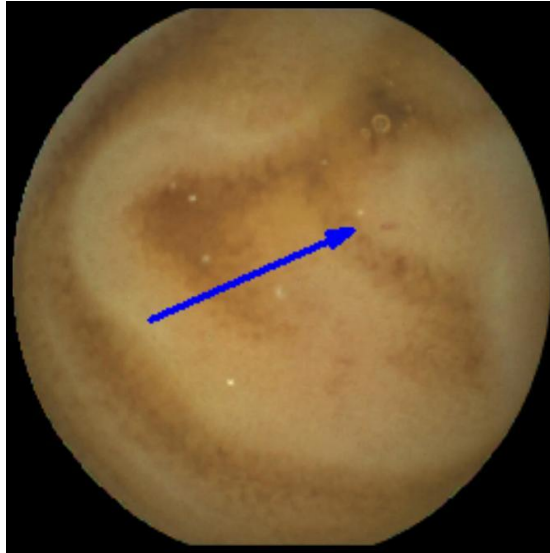
### 3.7. Iegremdētie bojājumi

Pēc *MST 2.0*. aftas tiek definētas kā dzelteni vai balti plankumi, kam apkārt ir sarkans oreols un bieži ar plankumu centrā. Eroziņas savukārt tiek definētas kā mazi balti vai dzelteni virspusēji gļotādas defekti ar plakanām malām. Pēc jaunās *Minimal Standard Terminology Digestive Endoscopy — MST 3.0* versijas aftas un eroziņas tiek apvienotas vienā grupā. Čūlas ir definētas kā gļotādas defekti ar baltu vai dzeltenu pamatni, kam apkārt ir sarkans vai rozā valnis/mala.

Mēs apzīmējam iegremdēto bojājumu kā aftu (sk. 3.23. att.), ja bijām skaidri par to pārliecināti. Ja nebija iespējams precīzi diferencēt aftu no eroziņas, mēs izmantojam *MST 3.0* klasifikāciju, respektīvi, pieņemām, ka šis bojājums traktējams kā eroziņa. (sk. 3.24. att.)



3.23. att. Afta (Endofotogrāfija no autora arhīva)



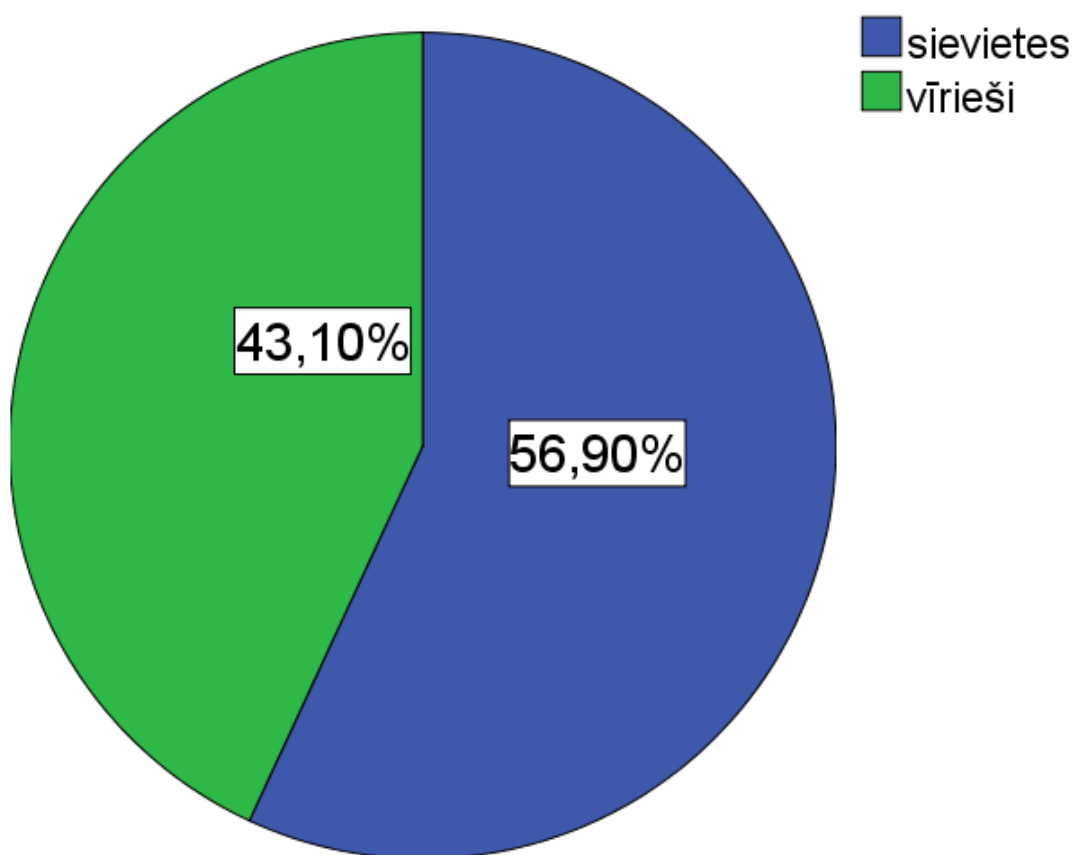
**3.24. att. Erozija (Endofotogrāfija no autora arhīva)**

Par klīniski nozīmīgiem tika uzskatīti tikai tādi iegremdētie bojājumi, kas bija izplatīti difūzi tievajā zarnā, respektīvi, konkrēts iegremdēto bojājumu paveids tika vizualizēts katrā tievās zarnas anatomiskajā daļā (duodenā, jejunumā un ileumā).

## 4. REZULTĀTI

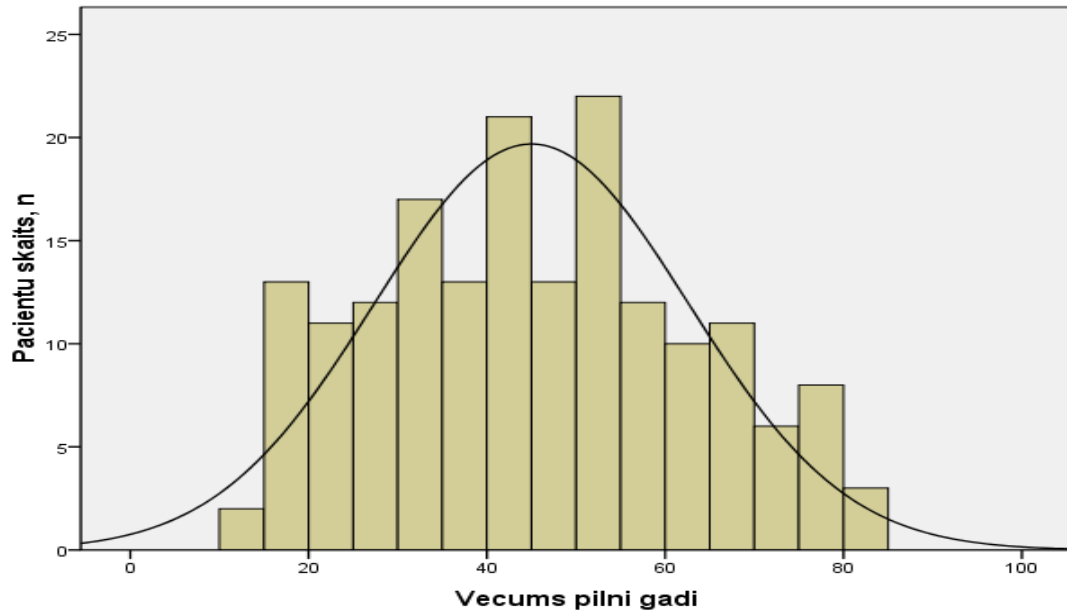
### 4.1. Pētījuma pacientu vispārējs raksturojums. Demogrāfiskie rādītāji

No 218 autora veiktajām kapsulas endoskopijām darbā iekļauti, uzsākot datu apstrādi, datu bāzē esošie 174 izmeklējumu dati. No tiem sievietes bija 99 (56,9%), vīrieši 75 (43,1%). (sk. 4.1. att.)



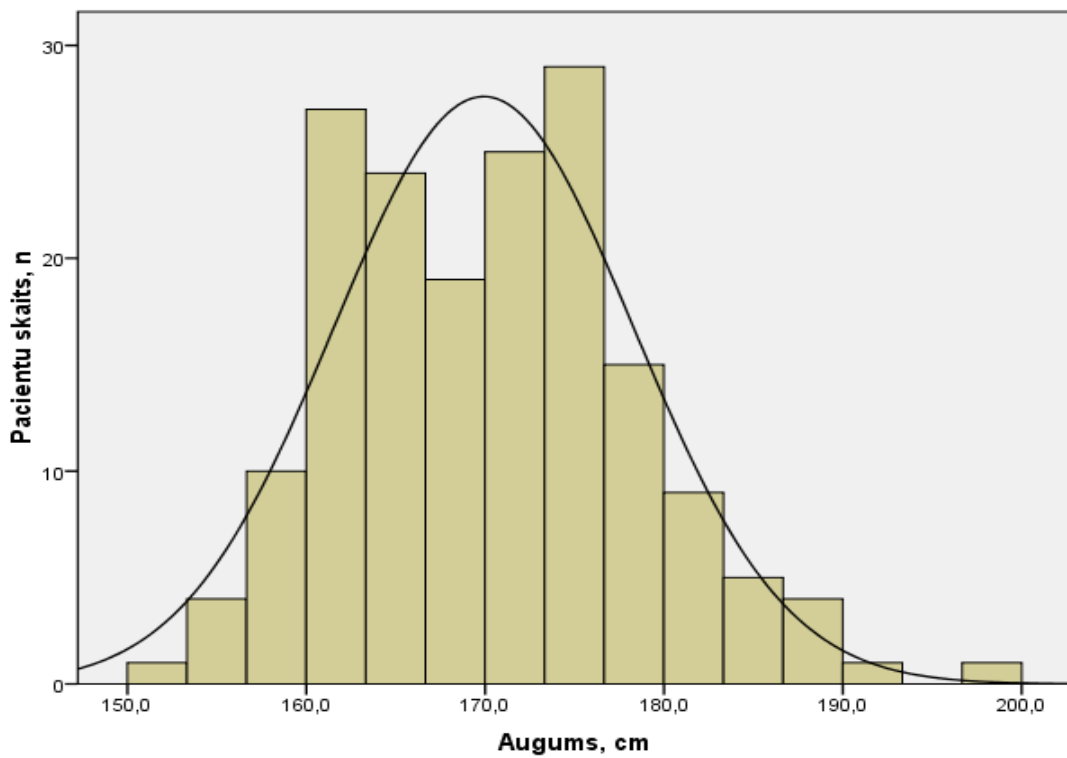
4.1. att. Pacientu sadalījums pēc dzimuma

Netika atrasta statistiski ticama atšķirība starp pacientu dzimumu dažādās izpētes grupās. Pacientu vecums bija no 13 līdz 82 gadiem ( $44,99 \pm 17,63$ ) (sk. 4.2. att.).



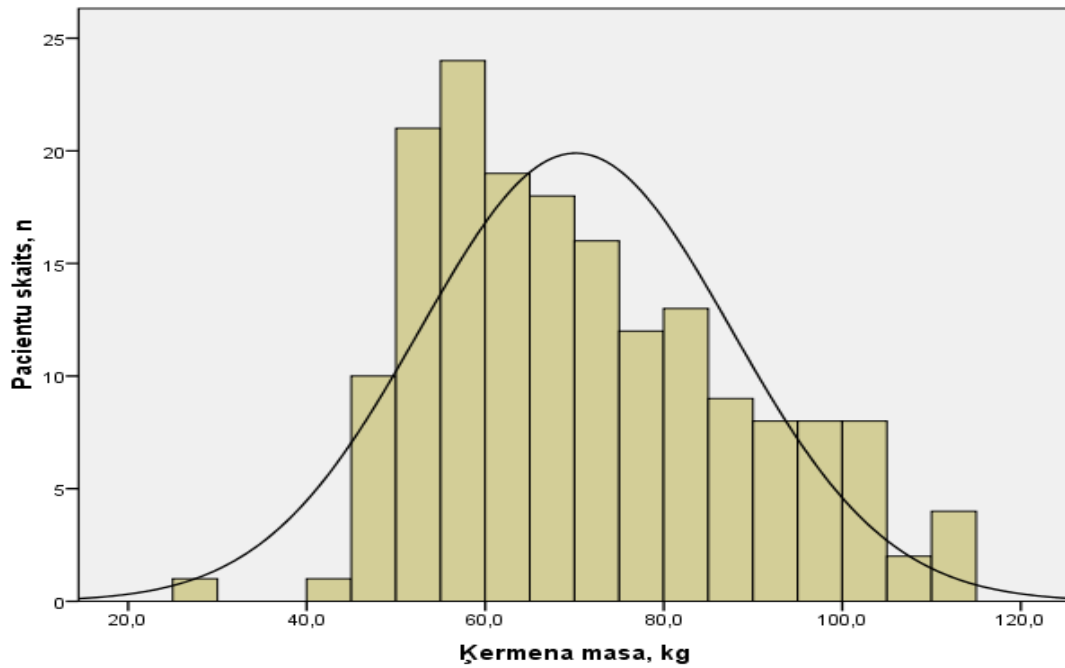
**4.2. att. Pacientu sadalījums pēc vecuma (histogramma)**

Pacientu augums bija no 150,0 līdz 198,0 cm ( $169,9 \pm 8,4$ ). (sk. 4.3. att.)



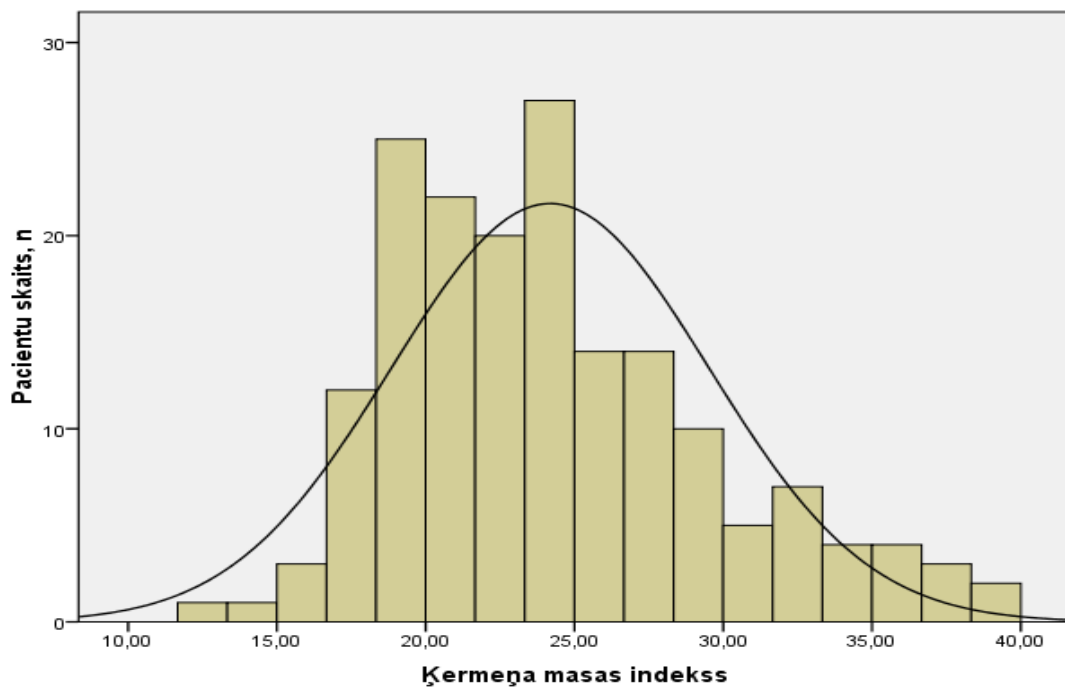
**4.3. att. Pacientu sadalījums pēc auguma (histogramma)**

Pacientu svars bija no 28,0 līdz 114,0 kg ( $70,14 \pm 17,44$ ) (sk. 4.4. att.).



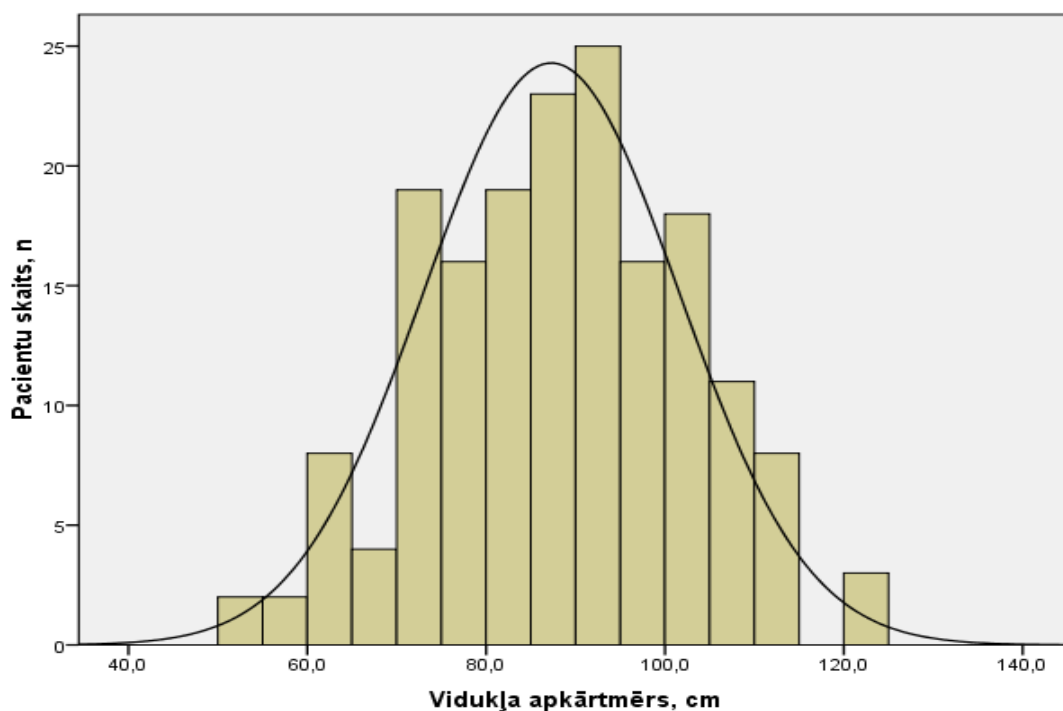
**4.4. att. Pacientu sadalījums pēc svara (histogramma)**

Pacientu ķermeņa masas indekss bija no 12,44 līdz 39,45 ( $24,18 \pm 5,34$ ) (sk 4.5. att.).



**4.5. att. Pacientu sadalījums pēc ķermeņa masas indeksa (histogramma)**

Pacientu vidukļa apkārtmērs bija no 52,0 līdz 120,0 ( $87,29 \pm 14,28$ ) (sk. 4.6. att.).

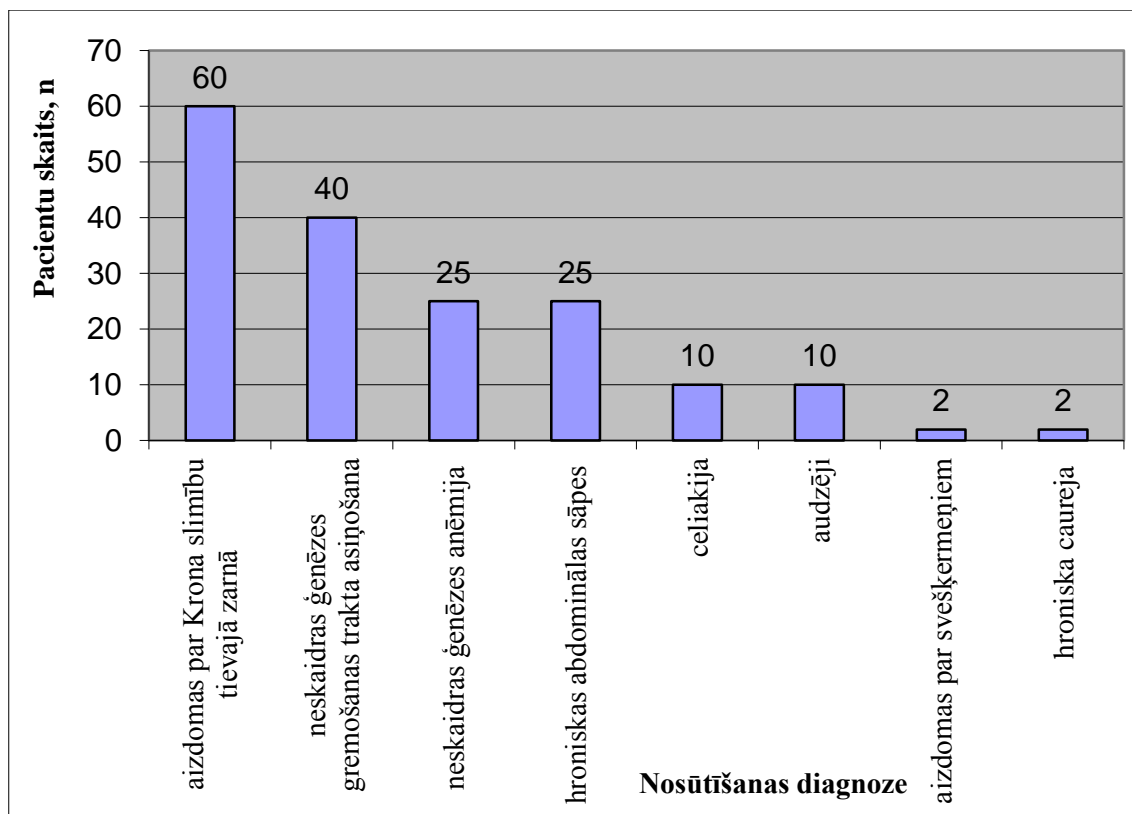


**4.6. att. Pacientu sadalījums pēc vidukļa apkārtmēra**

## **4.2. Pētījuma pacientu anamnēzes un laboratorijas rādītāji**

### **4.2.1. Nosūtīšanas diagnozes**

Pacienti kapsulas endoskopijai bija nosūtīti ar sekojošām diagnozēm: aizdomas par Krona slimību tievajā zarnā — 60 (34,5%) pacienti, neskaidras ģenēzes gastrointestinālā trakta asiņošana — 40 (23%), neskaidras ģenēzes anēmija — 25 (14,4%), hroniskas abdominālas sāpes — 25 (14,4%), celiakija — 10 (5,7%), audzēji — 10 (5,7%), aizdomas par svešķermeņiem — 2 (1,1%), hroniska caureja — 2 (1,1%) (sk. 4.7. att.).

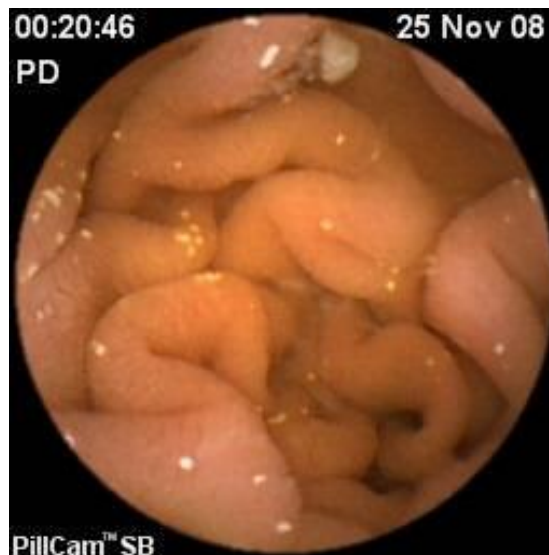

4.7. att. Pacientu sadalījums pēc nosūtīšanas diagnozes

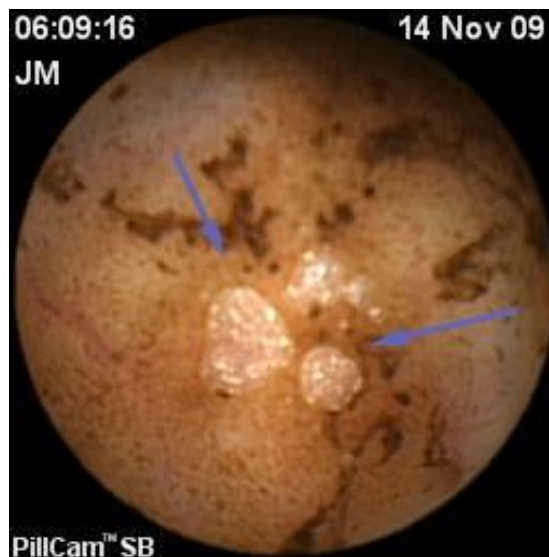#### 4.2.2. Kapsulas endoskopijas diagnozes

Pēc KE slēdziena pacienti tika sadalīti sekojoši: erozīvā enteropātija — 42 (24,1%), Krona slimība tievajā zarnā — 41 (23,6%), segmentārā enteropātija — 33 (19,0%), angiodisplāzijas — 18 (10,3%), celiakija — 12 (6,9%), tievo zarnu audzējs — 8 (4,6%), divertikuli — 4 (2,3%), kuņģa-zarnu trakta polipoze — 2 (1,1%), multiplas limfangiektāzijas — 1 (0,6%) (sk. 4.8. att.), multipli polipveidīgi gļotādas pacēlumi — 1 (0,6%) (sk. 4.9. att.), multiplas flebektāzijas — 1 (0,6%) (sk. 4.10. att.), parazitāri tievajā zarnā — 1 (0,6%) (sk. 4.11. att.). Pacientu sadalījums pēc KE diagnozes ir redzams 4.12. attēlā.

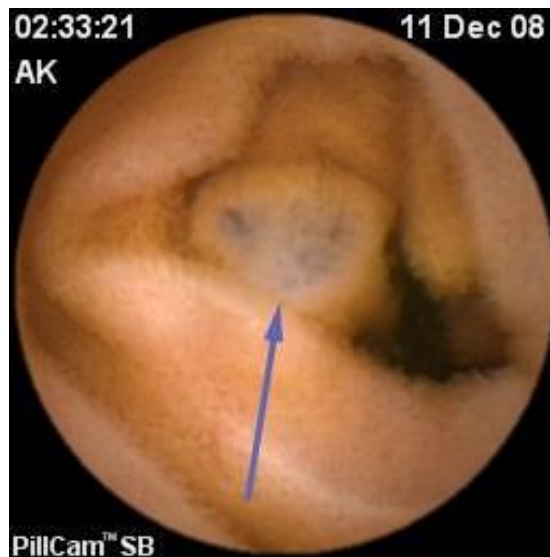



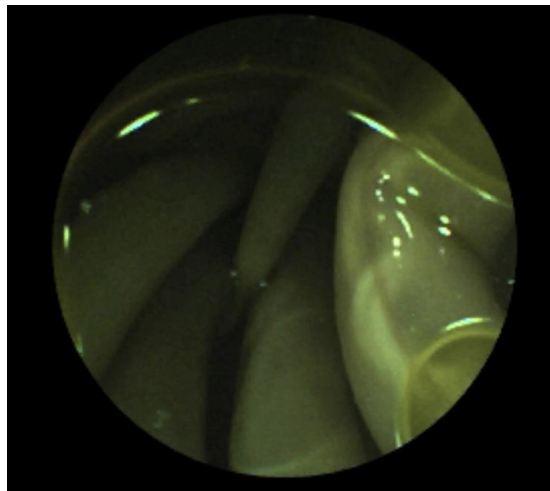
4.8. att. Multiplas limfangiektāzijas (Endofotogrāfija no autora arhīva)



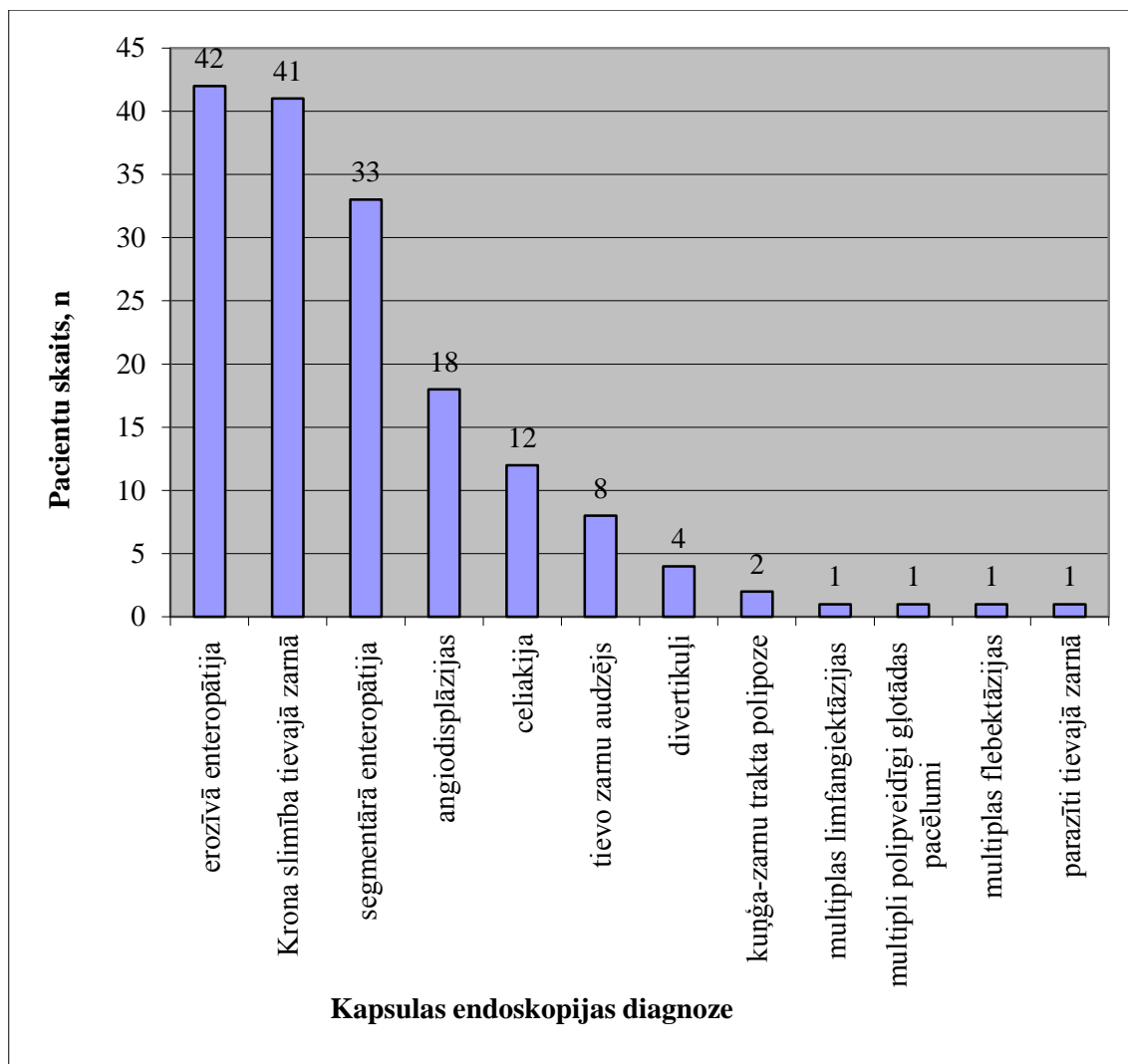
4.9. att. Multipli polipveidīgi gļotādas pacēlumi (Endofotogrāfija no autora arhīva)



**4.10. att. Flebektāzija (Endofotogrāfija no autora arhīva)**



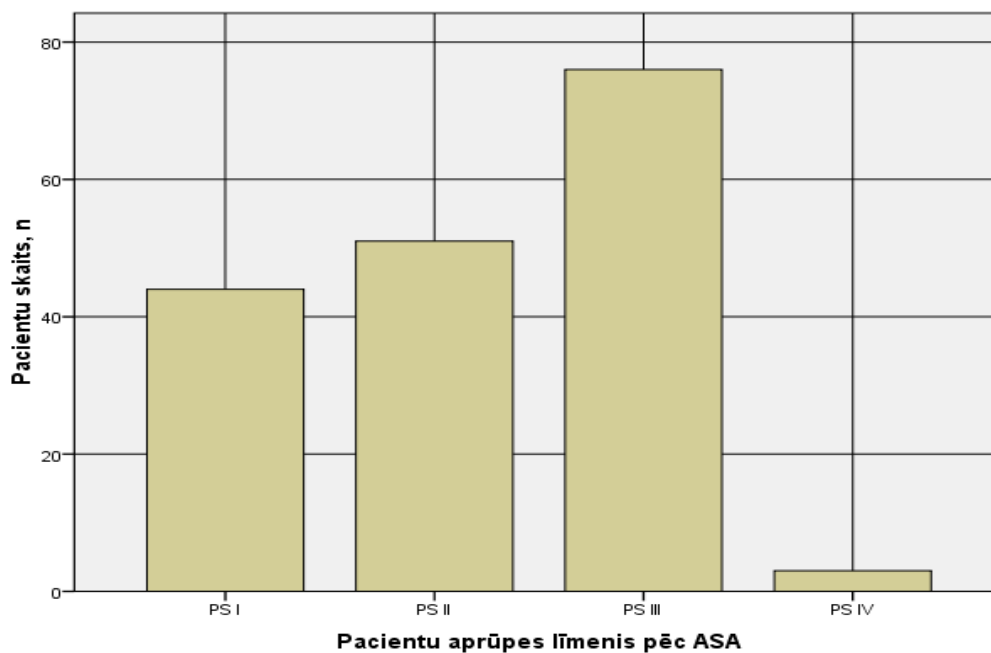
**4.11. att. Parazīti tievajā zarnā (Endofotogrāfija no autora arhīva)**



4.12. att. Pacientu sadalījums pēc kapsulas endoskopijas diagnozes

#### 4.2.3. Pacientu aprūpes līmenis

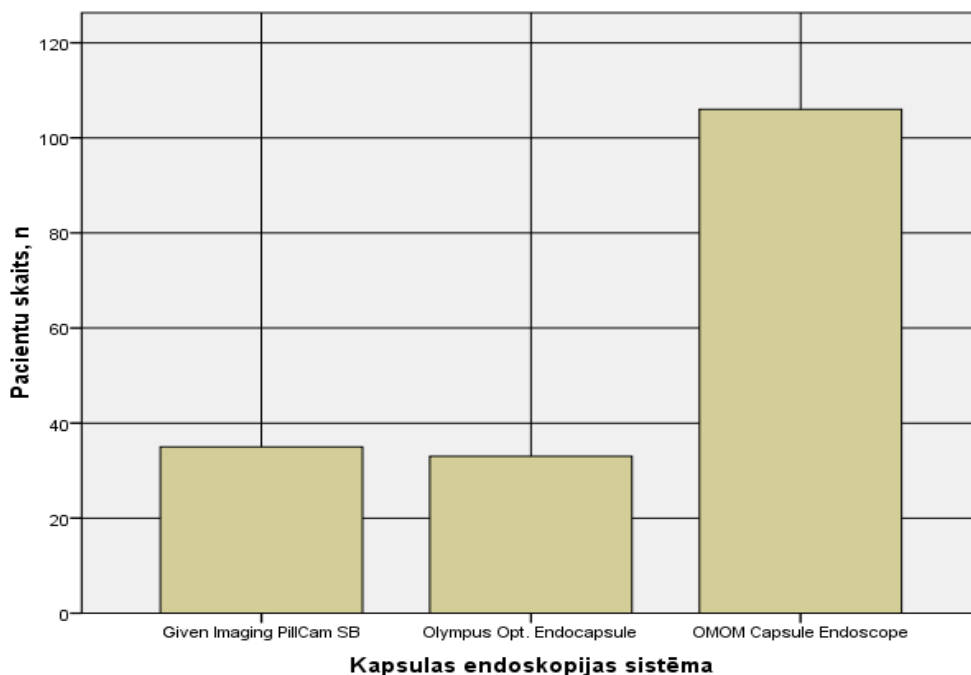
Pacientu aprūpes līmenis (PS) bija sekojošs: I — 44 (25,3%), II — 51 (29,3%), III — 76 (43,7%), IV — 3 (1,7%) pacienti (sk. 4.13. att.)



**4.13. att. Pacientu sadalījums pēc aprūpes līmeņa**

#### 4.2.4. Kapsulas endoskopijas sistēma

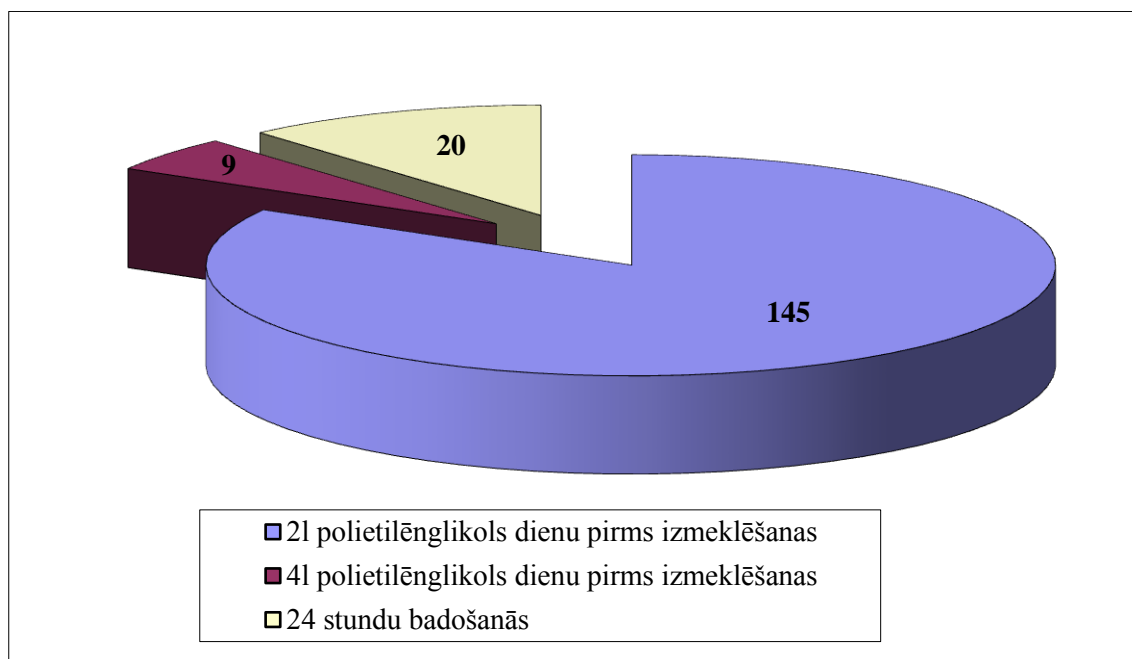
Kapsulas endoskopiju sadalījums pēc pielietotās kapsulas endoskopijas sistēmas bija sekojošs: *GivenImaging PillCam SB* — 35 (20,1%), *Olympus Endocapsule* — 33 (19%), *OMOM Capsule Endoscope* — 106 (60,9%) izmeklējumi (sk. 4.14. att.)



**4.14. att. Pacientu sadalījums pēc kapsulas endoskopijas sistēmas**

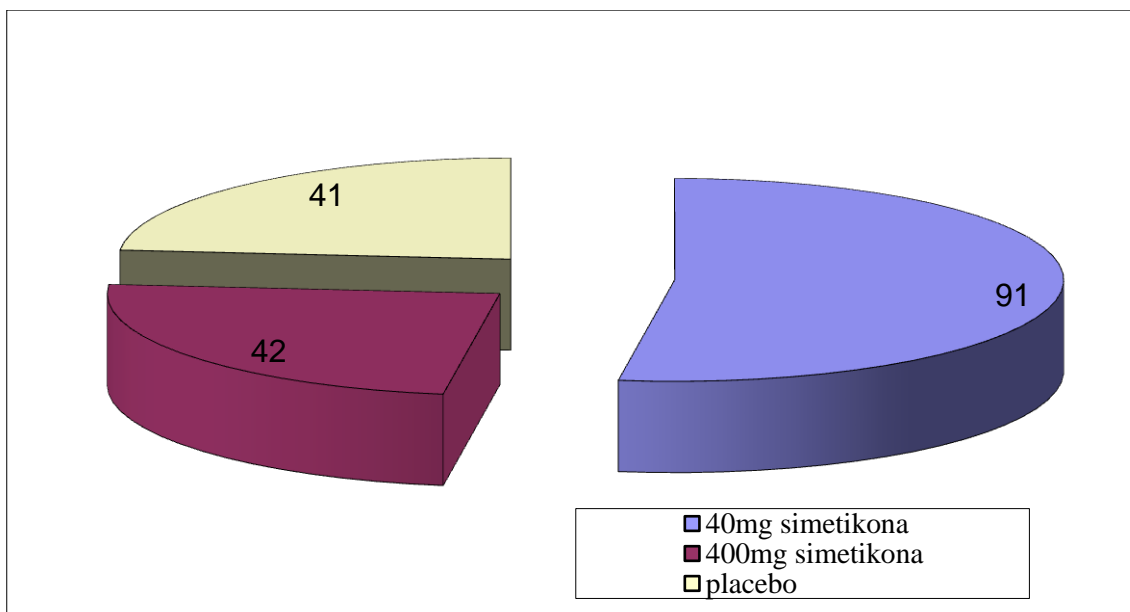
#### 4.2.5. Pacientu gatavošana kapsulas endoskopijai

Pacienti pirms izmeklējuma tika speciāli gatavoti pēc vienas no trijām sekojošām shēmām: 1) 2l polietilēnglikols dienu pirms izmeklēšanas — 145 (83,3%); 2) 4l polietilēnglikols dienu pirms izmeklēšanas — 9 (5,2%) vai 3) 24 stundu badošanās — 20 (11,5%) (sk. 4.15. att.)



4.15. att. Pacientu sadalījums pēc kapsulas endoskopijas sagatavošanas veida

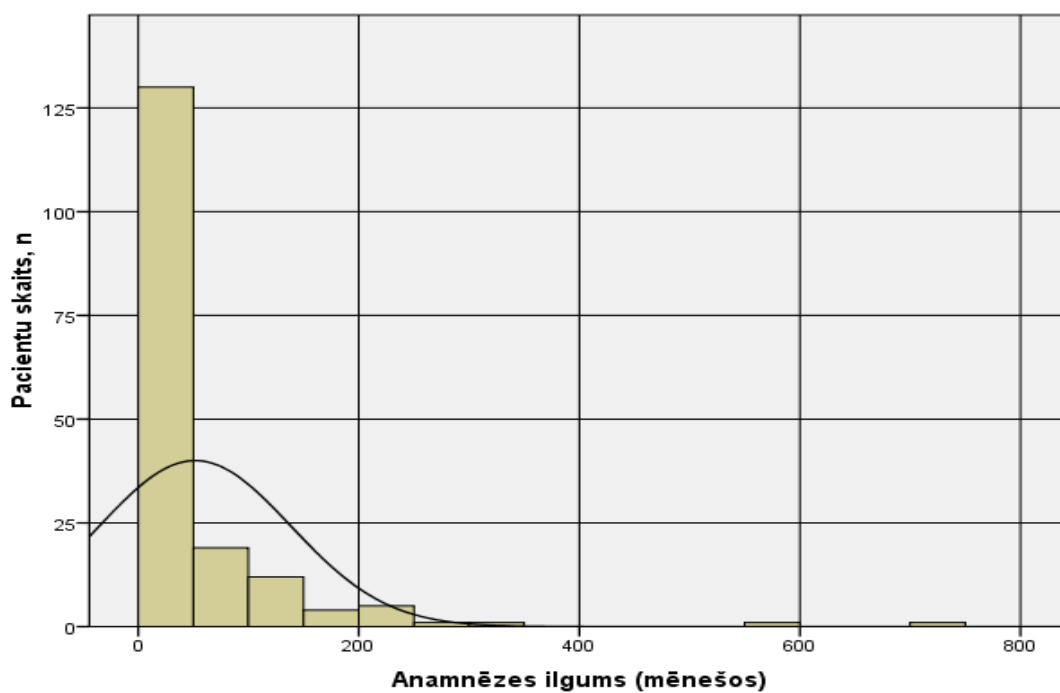
Papildus, lai izvērtētu pretputu līdzekļu ietekmi uz artefaktiem tievajā zarnā, daļa no pacientiem pēc nejaušināšanas principa ir saņēmusi simetikonu 30 min. pirms izmeklēšanas sākuma: 40mg simetikona — 91 pacients (52,3%), 400mg simetikona — 42 (24,1%) un bez simetikona — 41 (23,6%) (sk. 4.16. att.).



4.16. att. Pacientu sadalījums pēc pretputu līdzekļu lietošanas

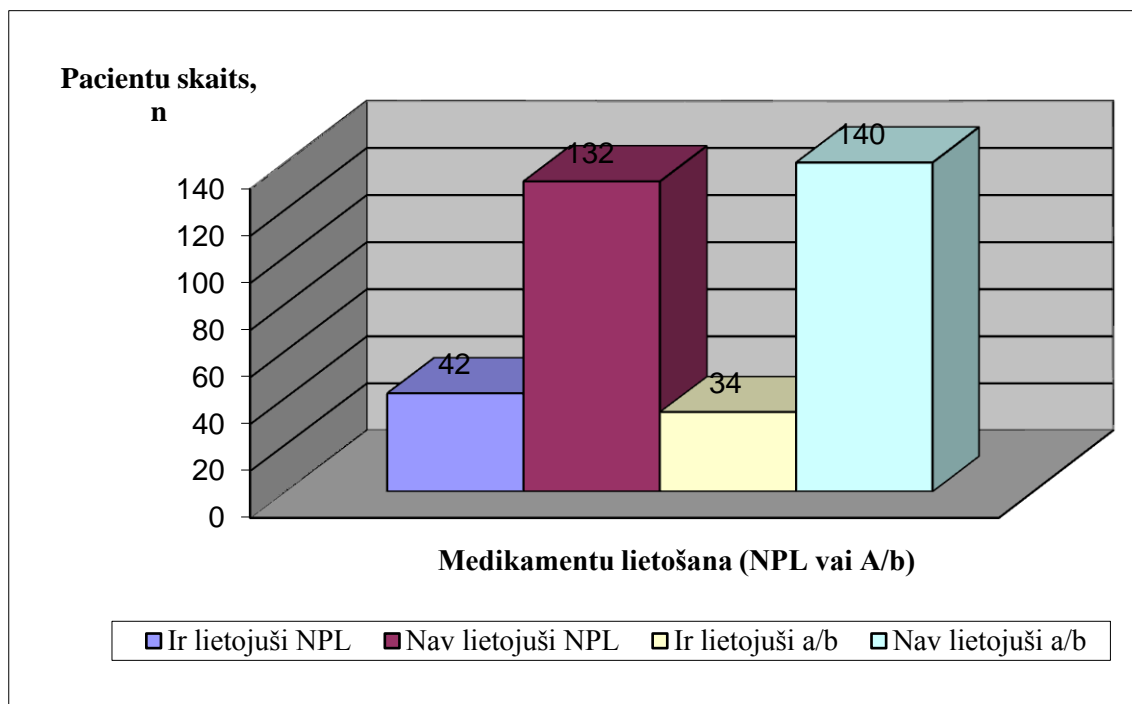
#### 4.2.6. Anamnēze

Pacientu anamnēzes ilgums mēnešos svārstījās no 0 (anamnēze ir īsāka par 1 mēnesi) līdz 720mēn. ( $51,56 \pm 86,72$ ) (sk. 4.17. att.).



4.17. att. Pacientu sadalījums pēc anamnēzes ilguma (histogramma)

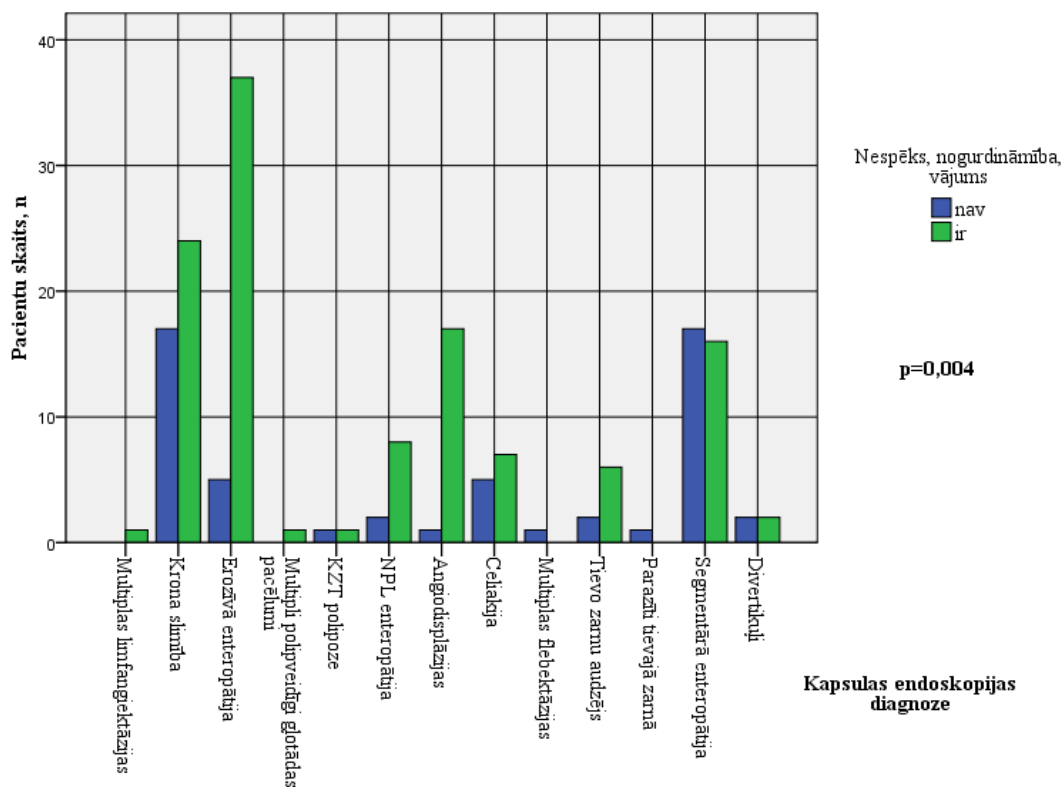
**Nesteroidālo pretiekaisuma līdzekļu (NPL) un antibiotiku lietošana.** Tika izvērtēta nesteroidālo pretiekaisuma līdzekļu un/vai antibiotiku lietošana 2 mēnešus pirms kapsulas endoskopijas izmeklēšanas, lai noteiktu iespējamu šo zāļu ietekmi uz bojājumiem tievajā zarnā. Pacientu sadalījums pēc NPL līdzekļu lietošanas bija sekojošs: 42 (24,1%) — ir lietojuši kādu no NPL 2 mēnešus pirms KE, 132 (75,9%) — nav lietojuši. Pacientu sadalījums pēc antibiotiku lietošanas bija sekojošs: 34 (19,5%) — ir lietojuši antibiotikas, 140 (80,5%) — nav lietojuši (sk. 4.18. att.).



**4.18. att. Pacientu sadalījums pēc medikamentu lietošanas**

#### **Sūdzības:**

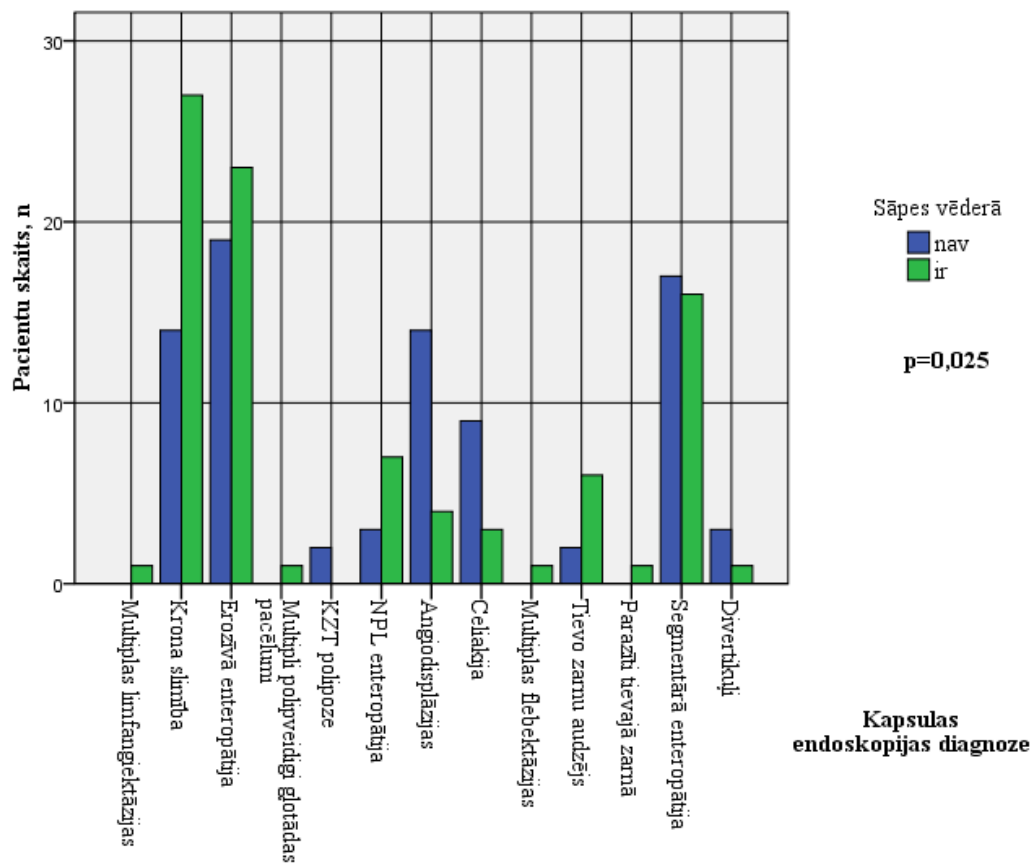
**1) Nespēks, vājums un nogurdināmība.** No 174 pacientiem par nespēku, vājumu un nogurdināmību sūdzējās 120 (69%). Sūdzības prevalēja pacientiem ar šādām kapsulas endoskopijas diagnozēm: erozīvā enteropātija — 37 (30,8%), Krona slimība — 24 (20,0%), angiodisplāzijas — 17 (14,2%), segmentārā enteropātija — 16 (13,3%). Ir atrasta statistiski ticama korelācija starp pacientu sūdzībām par nespēku un kapsulas endoskopijas diagnozi ( $\chi^2=28,883$ ;  $p=0,004$ ) (sk. 4.19. att.).



**4.19. att. Korelācija starp pacientu sūdzībām par nespēku, nogurdināmību, vājumu un kapsulas endoskopijas diagnozi**

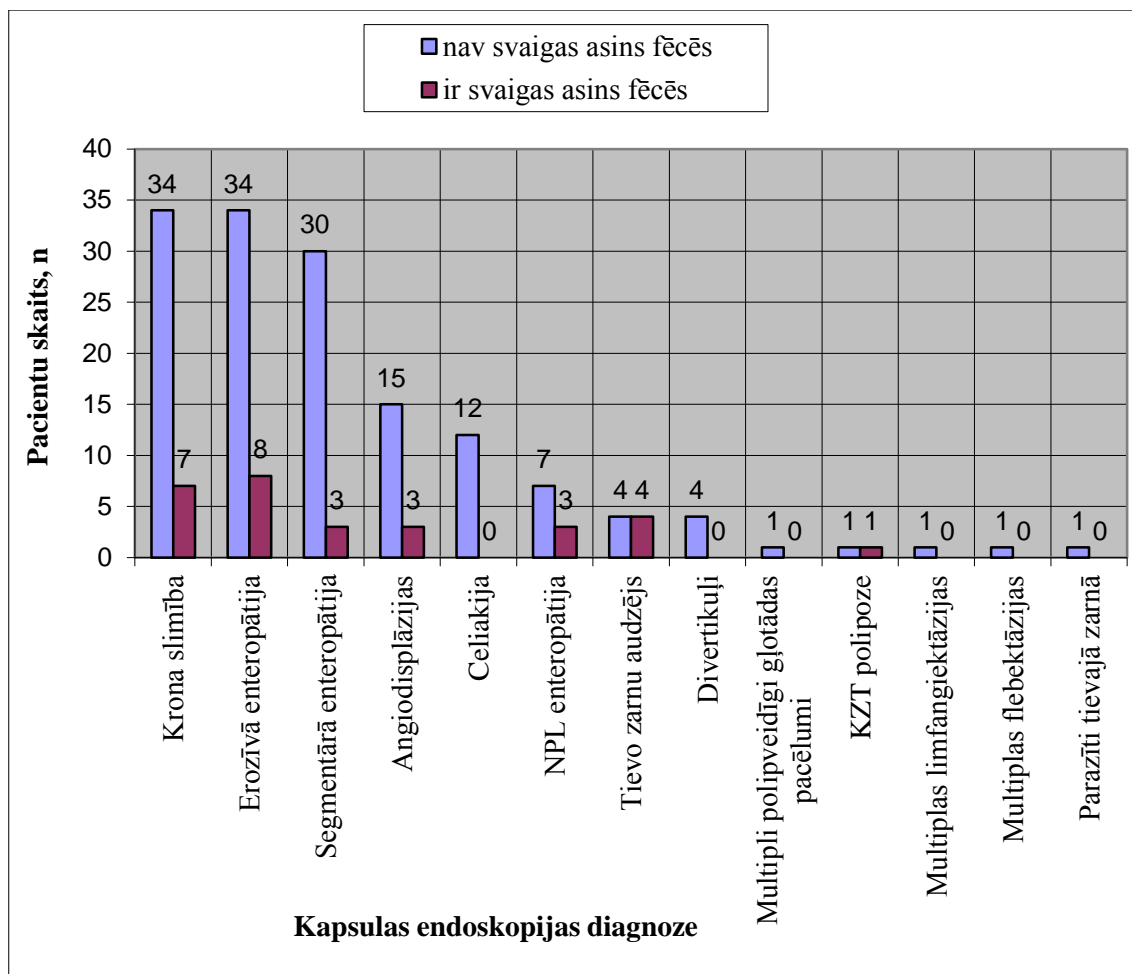
**2) Sāpes vēderā.** No 174 pacientiem par sāpēm vēderā sūdzējās 91 (52,3%). Sūdzības par sāpēm vēderā prevalēja pacientiem ar šādām kapsulas endoskopijas diagnozēm: Krona slimība — 27 (29,7%), erozīvā enteropātija — 23 (25,3%), segmentārā enteropātija — 16 (17,6%). Ir atrasta statistiski ticama korelācija starp pacientu sūdzībām par sāpēm vēderā un kapsulas endoskopijas diagnozi ( $\chi^2=23,370$ ;  $p=0,025$ ). Respektīvi, dažas KE diagnozes biežāk asociējas ar sūdzībām par sāpēm vēderā (sk. 4.20. att.).





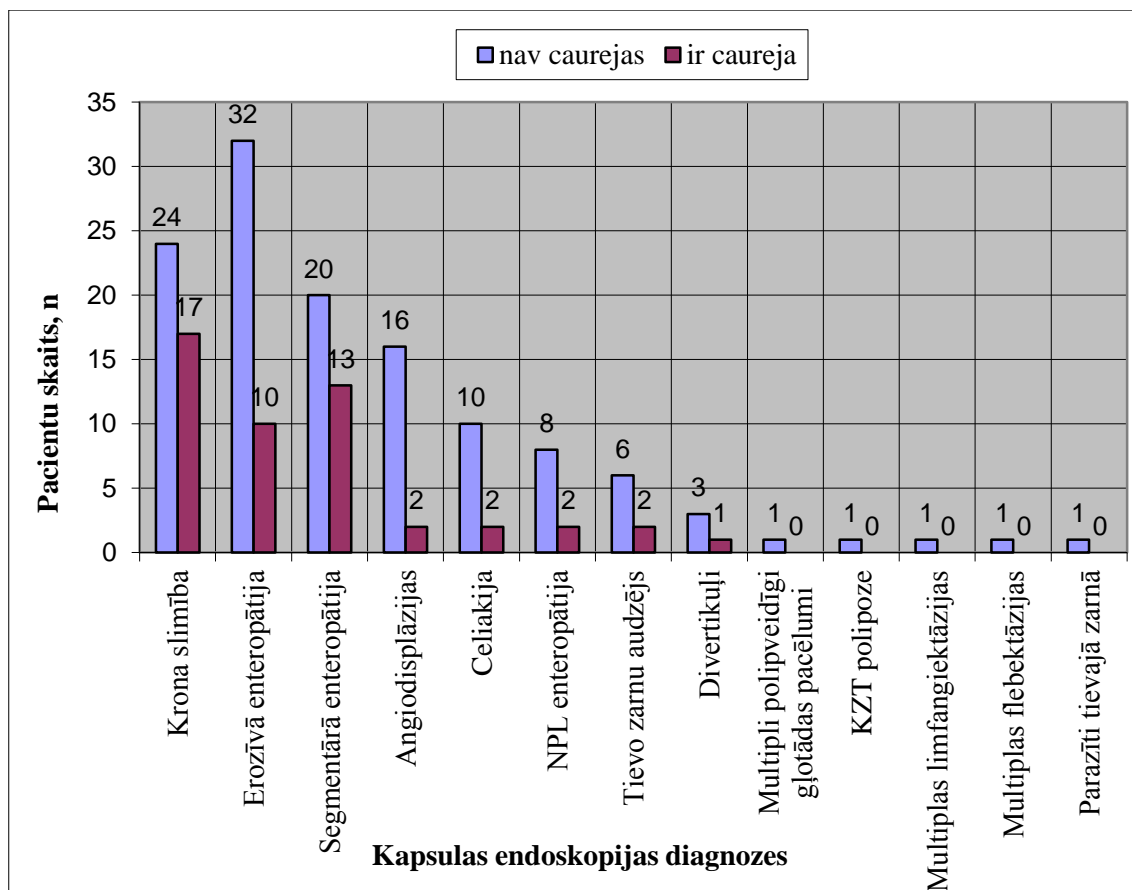
**4.20. att. Korelācija starp pacientu sūdzībām par sāpēm vēderā un kapsulas endoskopijas diagnozi**

**3) Svaigas asinis fekālijās.** Pacienti, kuri atzīmēja svaigas asinis fēcēs pirms kapsulas endoskopijas, bija 29 (16,7%). Visbiežāk svaigas asinis fēcēs atzīmēja pacienti ar erozīvo enteropātiju — 8 (27,6%) un Krona slimību — 7 (24,1%). Taču statistiski ticama korelācija starp šo atradni un pacientu KE diagnozi netika novērota. (sk. 4.21. att.)



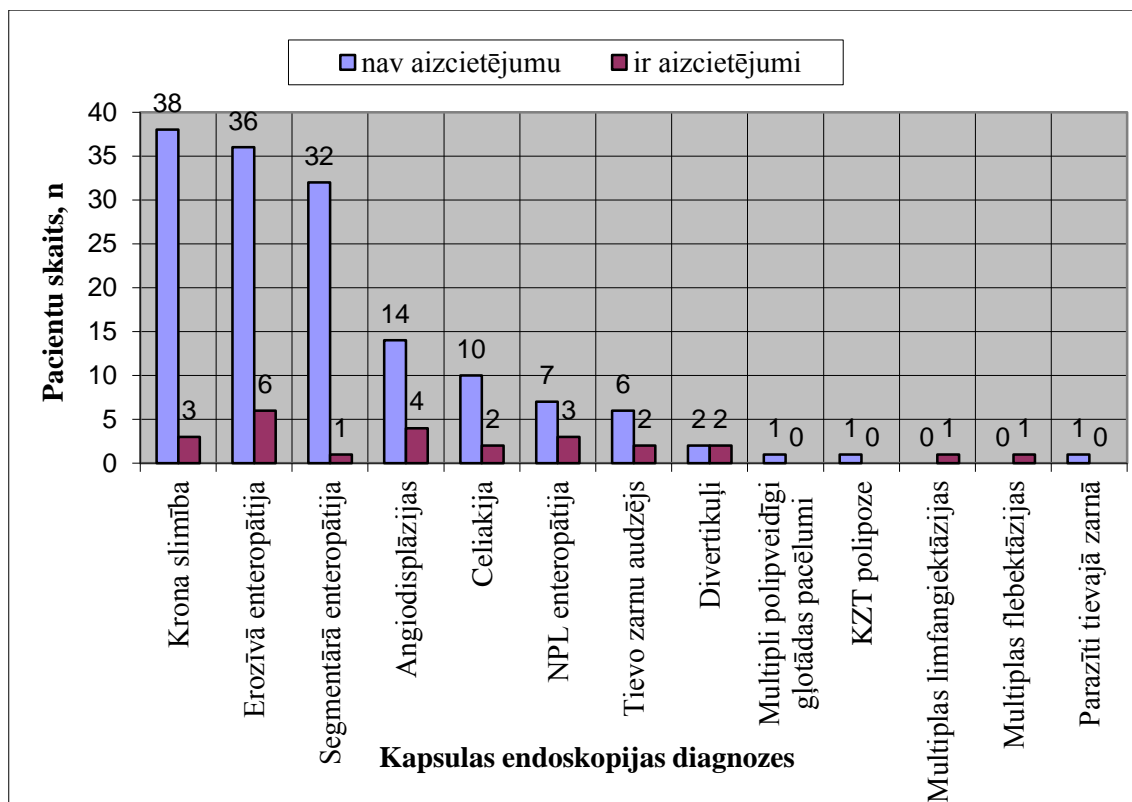
4.21. att. Sūdzību par svaigām asinīm fēcēs sadalījums pēc kapsulas endoskopijas diagnozēm

4) **Caureja.** Par tādu simptomu kā caureja sūdzējās 49 (28,2%) pacienti. Visbiežāk caureja tika novērota pacientiem ar šādām KE diagnozēm: Krona slimība — 17 (34,7%), segmentārā enteropātija — 13 (26,5%) un erozīvā enteropātija — 10 (20,4%). Taču statistiski ticama korelācija starp šo simptomu esamību un pacientu KE diagnozi netika novērota (sk. 4.22. att.).



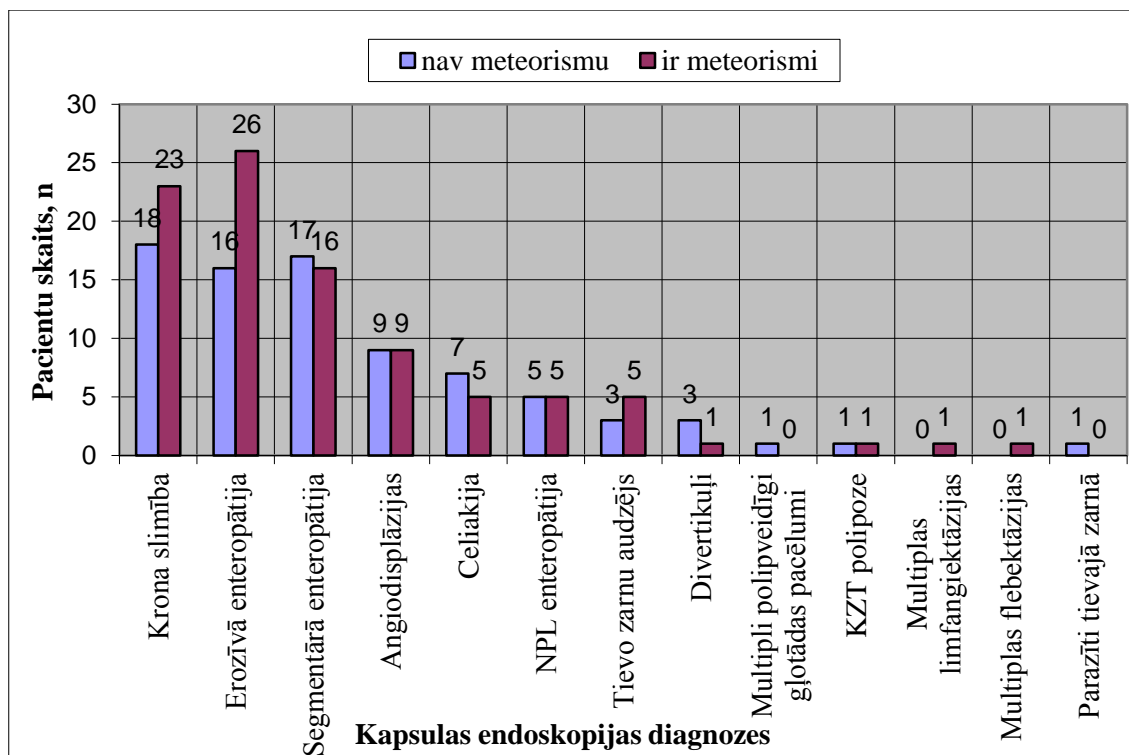
4.22. att. Sūdzību par caureju sadalījums pēc kapsulas endoskopijas diagnozēm

**5) Aizcietējumi.** Par aizcietējumiem sūdzējās 25 (14,4%) pacienti. Visbiežāk aizcietējumi tika novēroti pacientiem ar sekojošām KE diagnozēm: erozīvā enteropātija — 6 (24,0%), angiodisplāzijas — 4 (16,0%), Krona slimība — 3 (12,0%), NPL enteropātija — 3 (12,0%). Taču statistiski ticama korelācija starp šo simptomu un pacientu KE diagnozi netika novērota. Par tādu simptomu kā nedefinējama vēdera izeja (aizcietējumi mijas ar caureju) sūdzējās 18 (10,3%) pacienti. Taču statistiski ticama korelācija starp šo simptomu un pacientu KE diagnozi netika novērota (sk. 4.23. att.).



4.23. att. Sūdzību par aizcietējumiem sadalījums pēc kapsulas endoskopijas diagnozēm

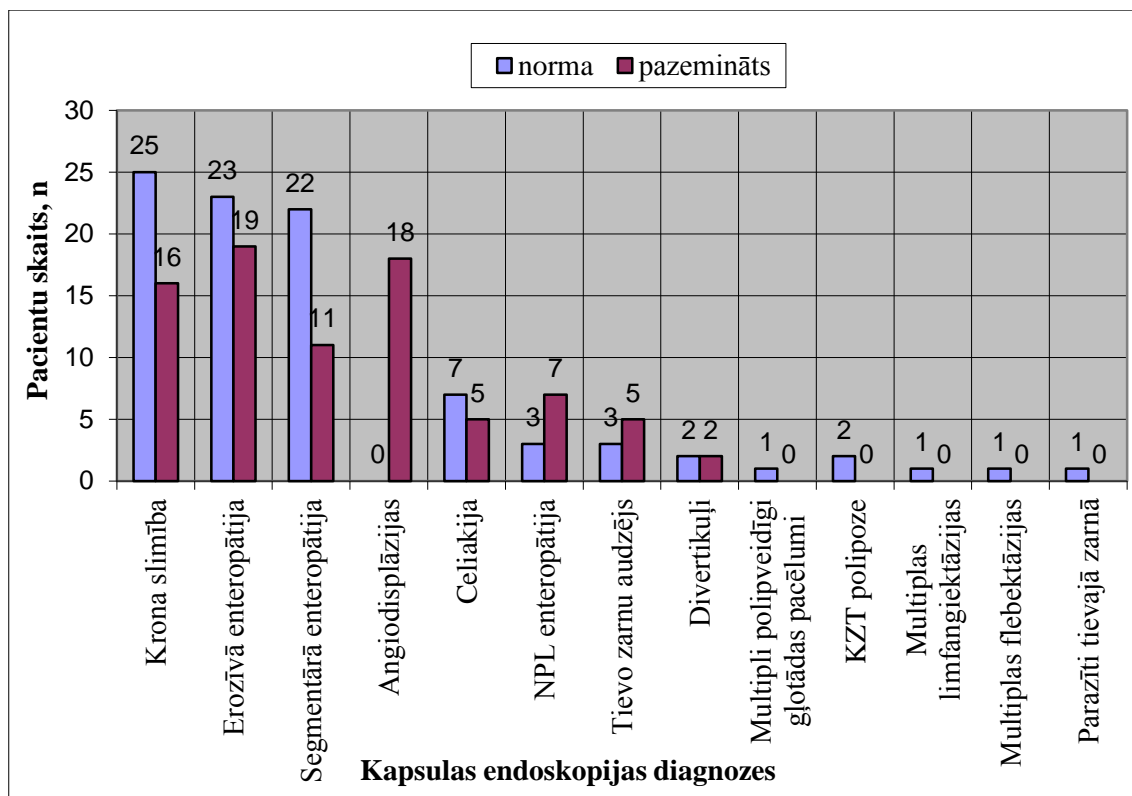
6) **Meteorisms.** Par meteorismiem sūdzējās 93 (53,5%) pacienti. Visbiežāk meteorismi tika novēroti pacientiem ar sekojošām KE diagnozēm: erozivā enteropātija — 26 (28,0%), Krona slimība — 23 (24,7%), segmentārā enteropātija — 16 (17,2%). Taču statistiski ticama korelācija starp šo simptomu un pacientu KE diagnozi netika novērota (sk. 4.24. att.).



4.24. att. Sūdzību par meteorismiem sadalījums pēc kapsulas endoskopijas diagnozes

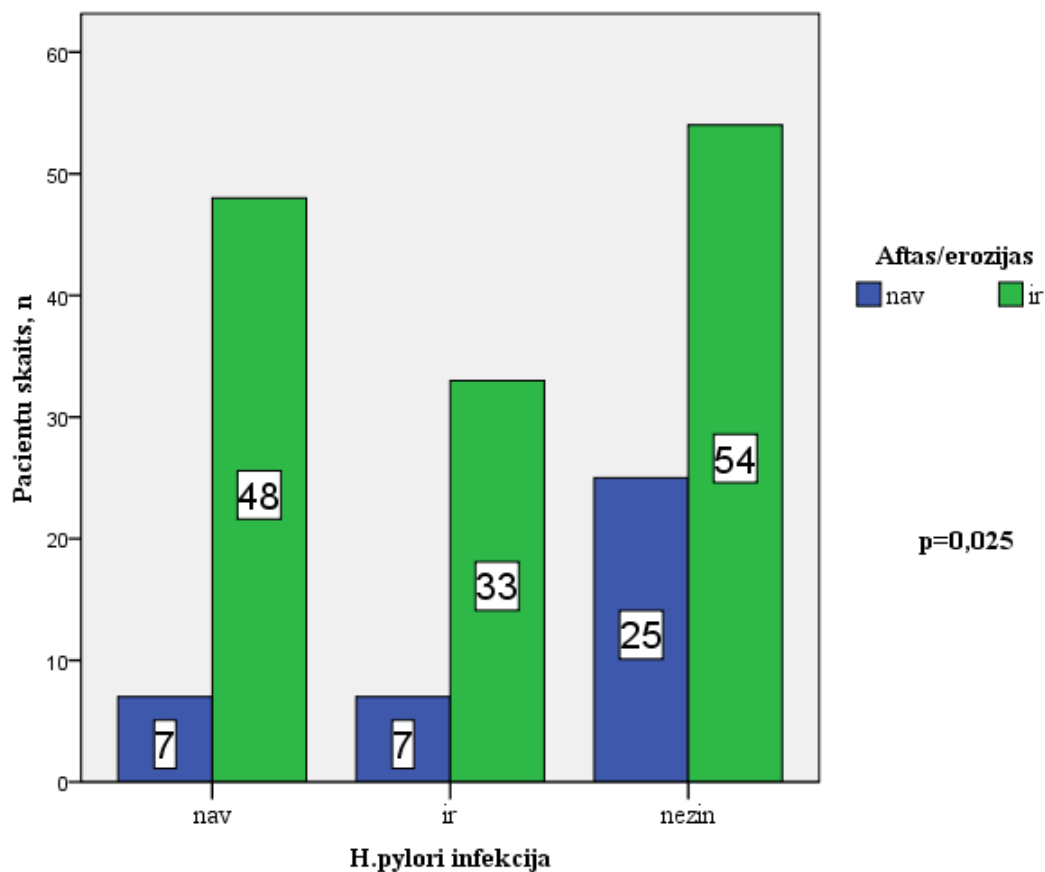
### Laboratorija.

No datu bāzē ievadītajiem laboratoriskajiem rādītājiem statistiski ticama sakarība ir atrasta tikai starp pazeminātu hemoglobīnu pacientu asins analīzēs, kas tika veiktas pirms KE, un KE diagnozi ( $\chi^2=32,157$ ;  $p=0,001$ ). Pazemināts hemoglobīns tika konstatēts 83 (47,7%) pacientiem. Biežāk pazemināts hemoglobīns tika novērots pacientiem ar šādām KE diagnozēm: erozīvā enteropātija — 19 (22,9%), angiodisplāzijas — 18 (21,7%), Krona slimība — 16 (19,3%), segmentārā enteropātija — 11 (13,3%) (sk. 4.25. att.). Citi laboratoriskie rādītāji (eritrocītu grimšanas ātrums, C reaktīvais olbaltums, leukocīti, kopogrammā parazīti, steatoreja, reakcija uz slēptām asinīm fēcēs, hipoalbuminēmija, ASCA, endomiziālas antivielas) statistiski bija neinformatīvi.



4.25. att. Hemoglobīna izmaiņu sadalījums pēc kapsulas endoskopijas diagnozēm

***Helicobacter pylori* infekcija.** *H.pylori* infekcija pirms KE bija pierādīta 40 (23,0%) pacientiem, diagnostiskie testi bija negatīvi 55 (31,6%) un 79 (45,4%) netika veikti vai nebija datu. Tika atrasta statistiski ticama pozitīva korelācija starp aftām/erozijām tievajā zarnā un *H.pylori* infekciju ( $\chi^2=7,395$ ;  $\phi=0,206$ ,  $p=0,025$ ), t.i. *H.pylori* infekcija ir biežāk sastopama pacientiem ar aftām/erozijām tievajā zarnā (sk. 4.26. att.).



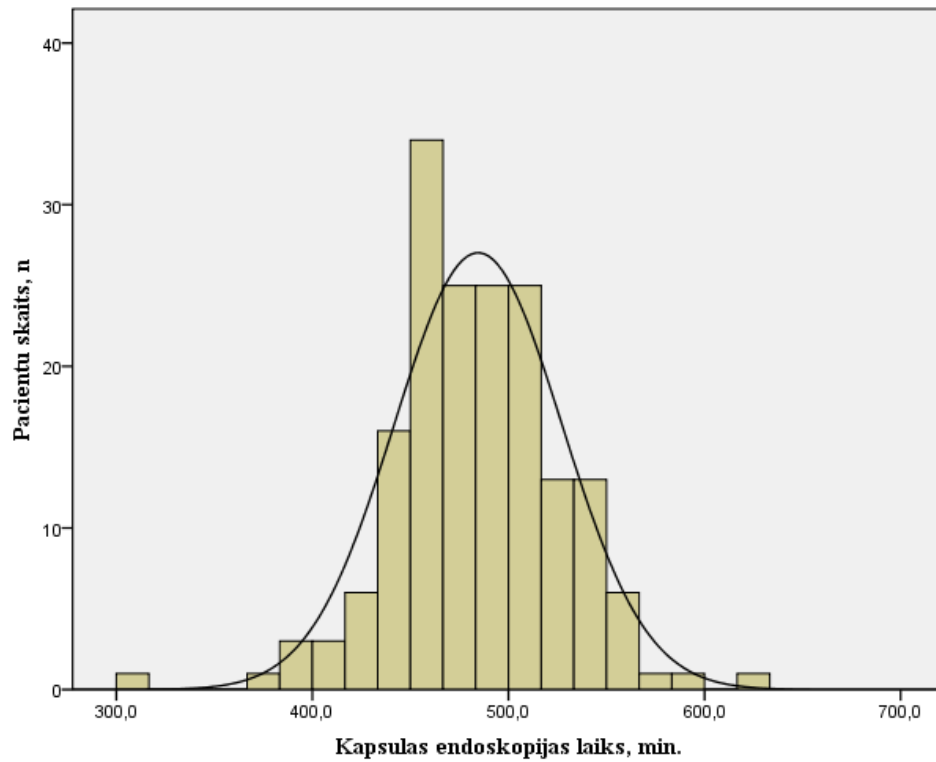
4.26. att. *Helicobacter pylori* infekcijas sadalījums pēc iegremdēto bojājumu esamības

### 4.3. Kapsulas endoskopijas vispārējie rādītāji

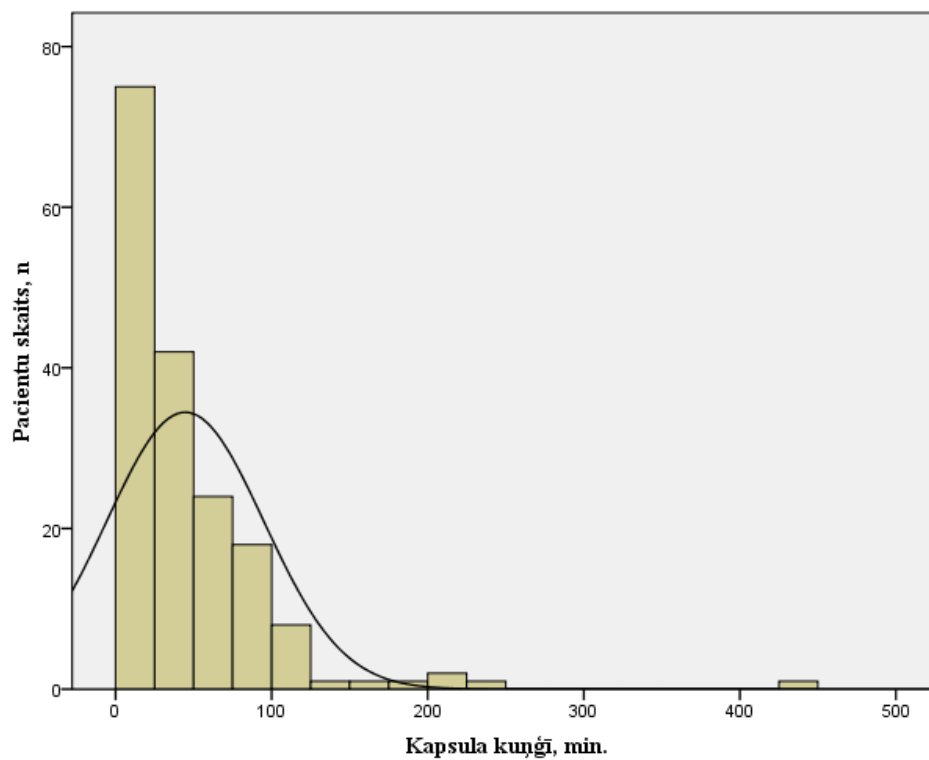
#### 4.3.1. Kopējais kapsulas endoskopijas laiks, kapsulas endoskopijas kuņģa tranzīta laiks un kapsulas endoskopa tievo zarnu tranzīta laiks

Kopējais kapsulas endoskopijas laiks variēja no 309 līdz 631 minūtei ( $484,49 \pm 42,8$ ) (sk. 4.27. att.). Kapsulas endoskopa kuņģa tranzīta laiks bija no 2 līdz 441 minūtei ( $44,6 \pm 50,3$ ) (sk. 4.28. att.). Kapsulas endoskopa tievo zarnu tranzīta laiks bija no 39 līdz 502 minūtēm ( $279,35 \pm 89,66$ ) (sk. 4.29. att.). 25 (14,4%) gadījumos kapsula endoskopijas laikā nerasniedz aklo zarnu. Visvairāk novēroja, ka kapsula nerasniedz aklo zarnu pacientiem ar Krona slimību — 9 (36,0%), angiodisplāziju — 5 (20,0%), erozīvo enteropātiju — 3 (12,0%). Kā arī ir konstatēta statistiski ticama sakarība starp kapsulas endoskopa tievās zarnas tranzīta laiku un KE diagnozi ( $r=0,111$ ;

$p=0,042$ ). Respektīvi, dažu KE diagnožu gadījumos, TZTL ir ilgāks (sk. 4.30. att.).  
Netika konstatēta statistiski ticama prokinētiķu ietekme uz TZTL.

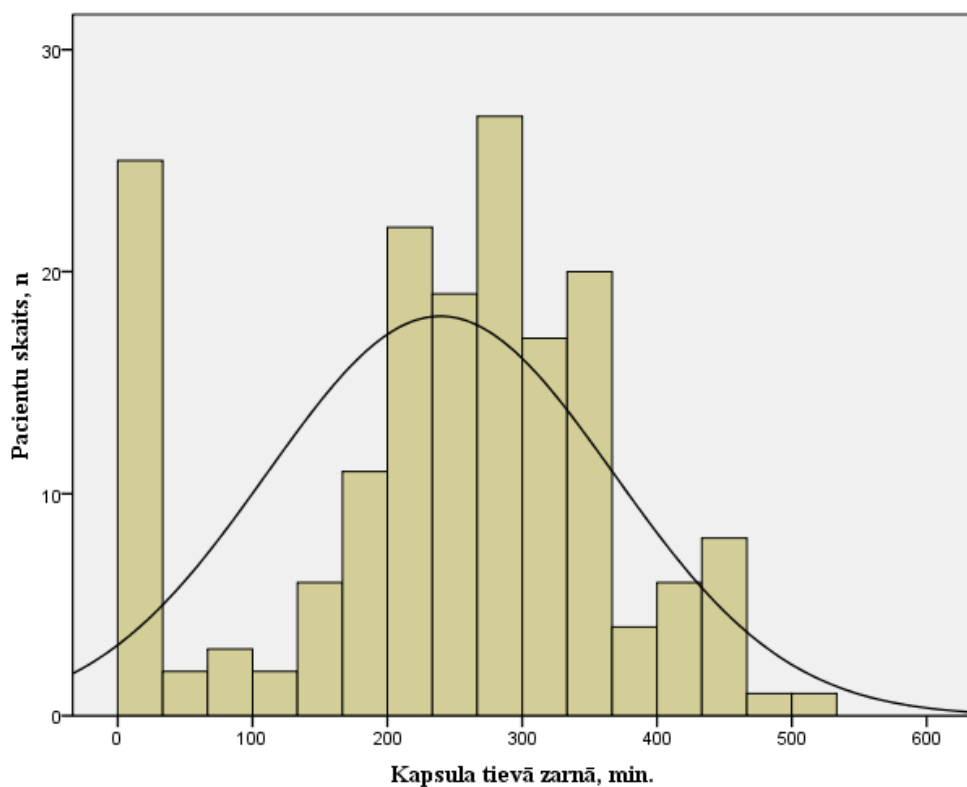


4.27. att. Kapsulas endoskopijas ilgums

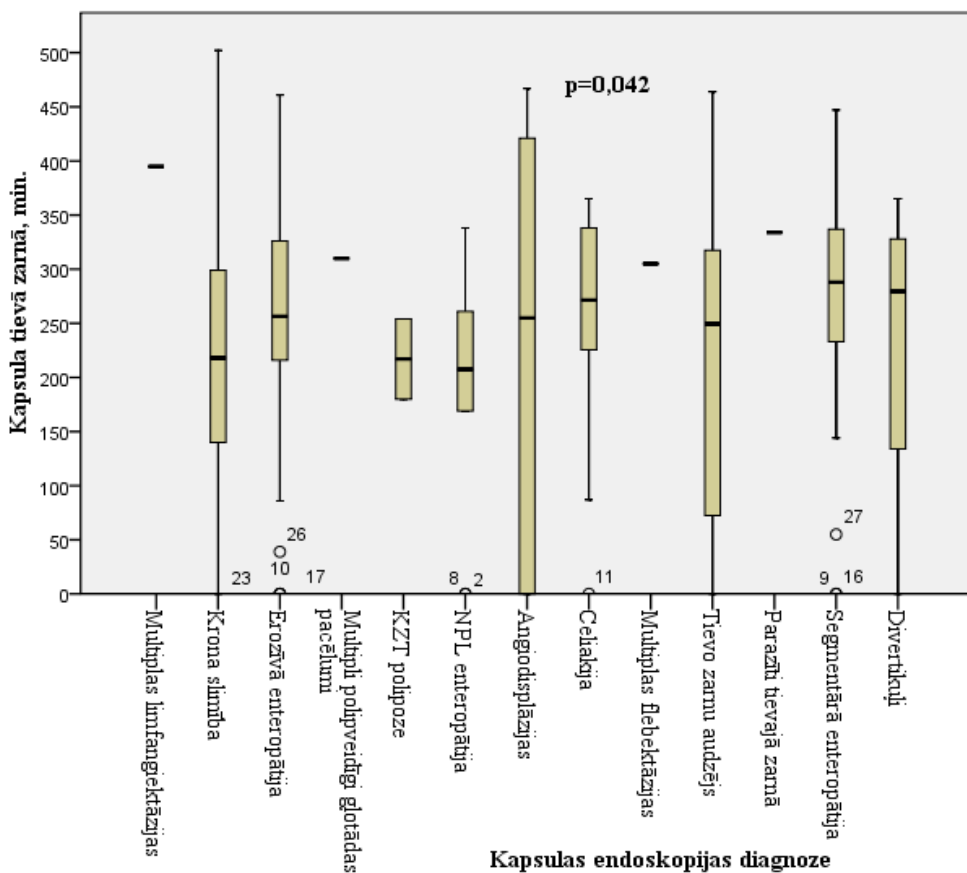


4.28. att. Kapsulas endoskopa kuņģa tranzīta laiks



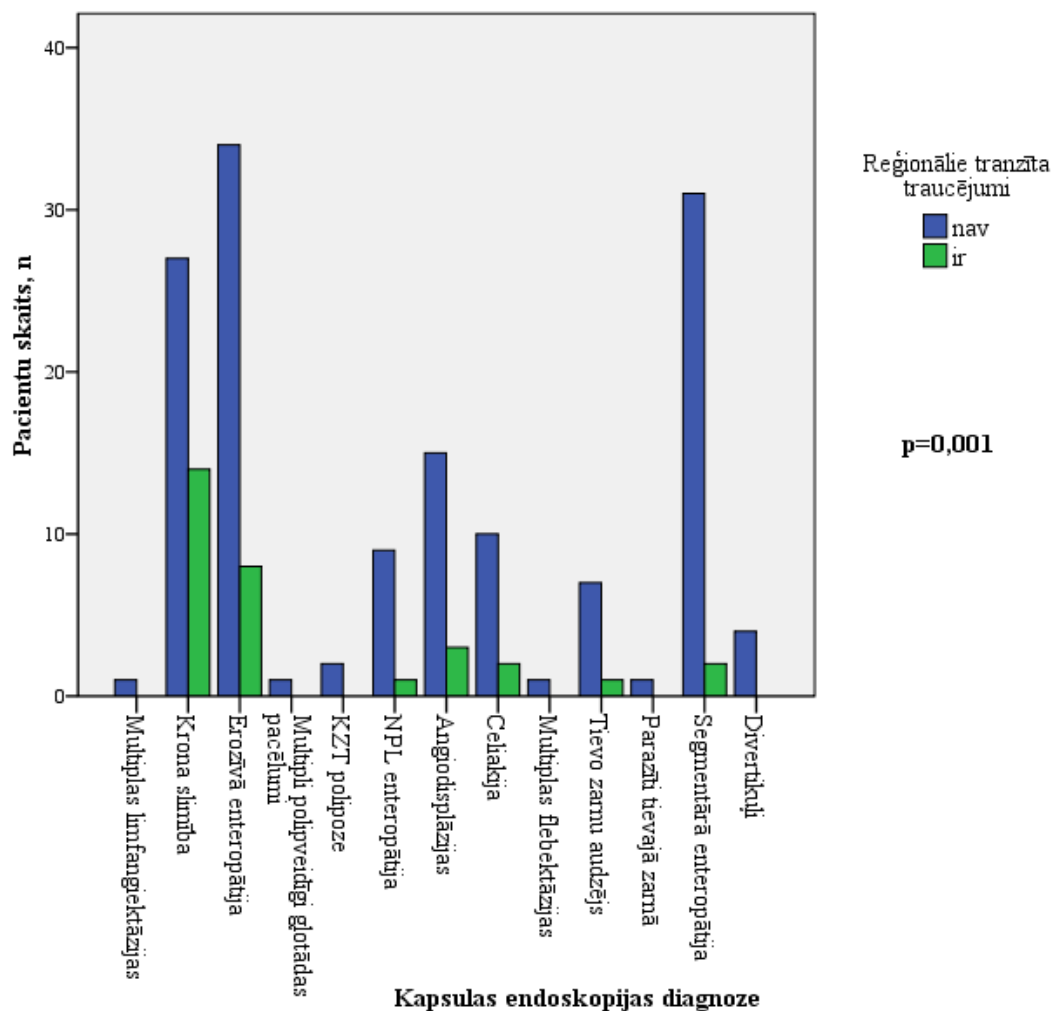


4.29. att. Kapsulas endoskopa tievās zarnas tranzīta laiks

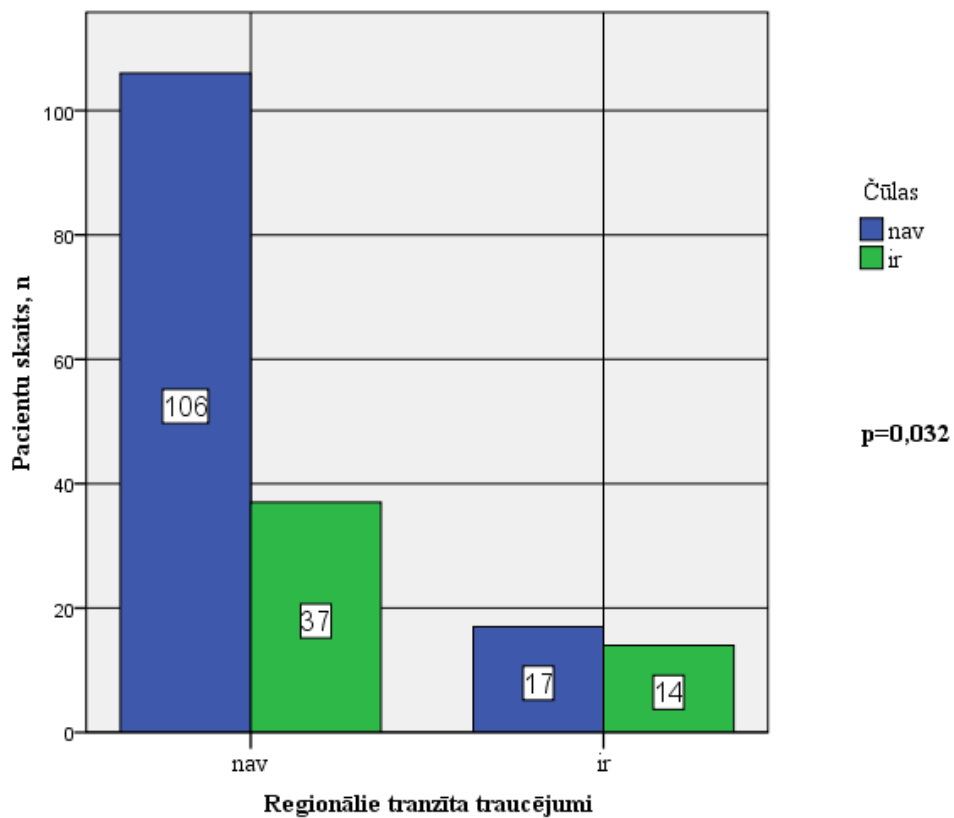


4.30. att. Kapsulas endoskopa tievās zarnas tranzīta laika sadalījums pēc kapsulas endoskopijas diagnozēm

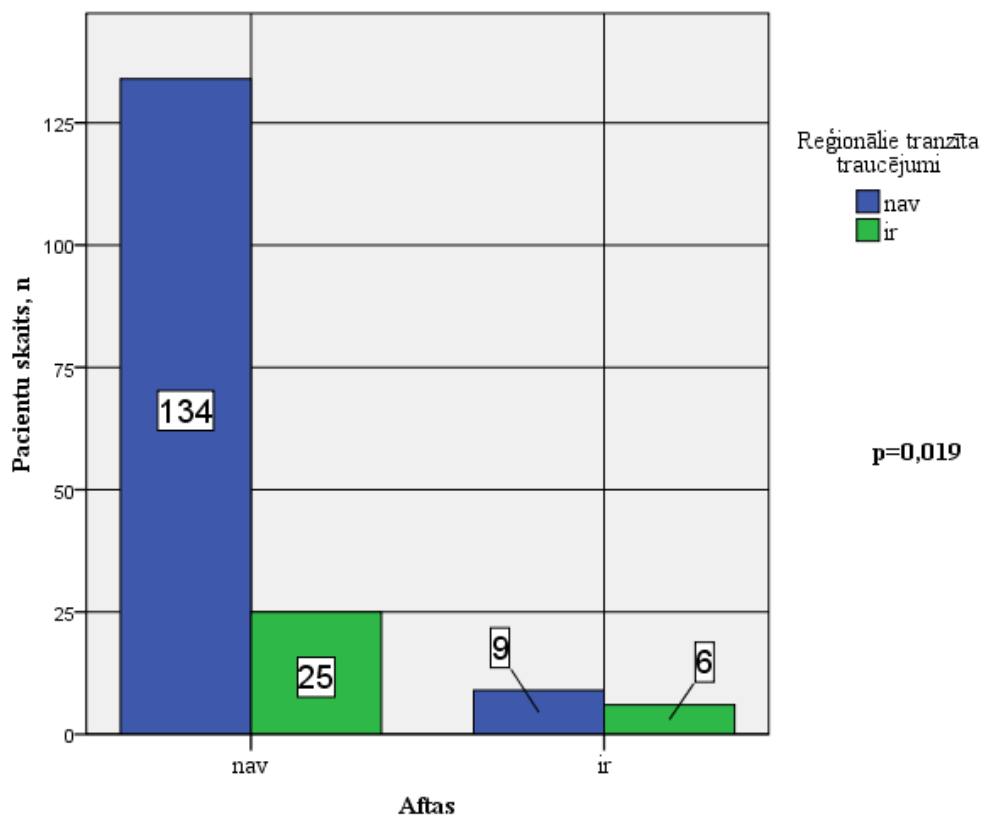
**Reģionālie tranzīta traucējumi.** Reģionālie tranzīta traucējumi tika novēroti 31 (17,8%) pacientam. Visbiežāk tie bija novēroti pacientiem ar šādām KE diagnozēm: Krona slimība — 14 (45,2%) un erozīvā enteropātija — 8 (25,8%). Ir atrasta statistiski ticama korelācija starp reģionālo tranzīta traucējumu esamību un kapsulas endoskopijas diagnozi ( $r=0,244$ ;  $p=0,001$ ) (sk. 4.31. att.). Tāpat tika novērota statistiski ticama korelācija starp reģionālo tranzīta traucējumu esamību un asins esamību tievajā zarnā ( $\chi^2=5,373$ ;  $\phi=0,176$ ;  $p=0,02$ ), abnormālām bārkstiņām tievajā zarnā ( $\chi^2=6,919$ ;  $\phi=0,199$ ;  $p=0,009$ ), negatīva korelācija ar angioektāzijām tievajā zarnā ( $r=-0,109$ ;  $p=0,04$ ), čūlām tievajā zarnā ( $\chi^2=4,574$ ;  $\phi=0,162$ ;  $p=0,032$ ) (sk. 4.32. att.) un aftām tievajā zarnā ( $\chi^2=5,517$ ;  $\phi=0,178$ ;  $p=0,019$ ) (sk. 4.33. att.).



4.31. att. Reģionālie tranzīta traucējumi un kapsulas endoskopijas diagnozes



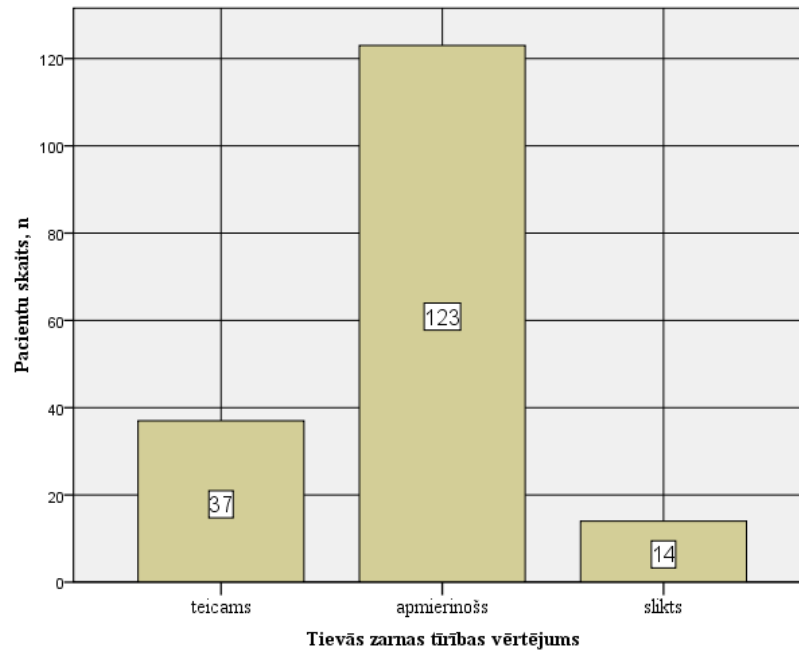
4.32. att. Reģionālo tranzīta traucējumu saistība ar čūlām tievajā zarnā



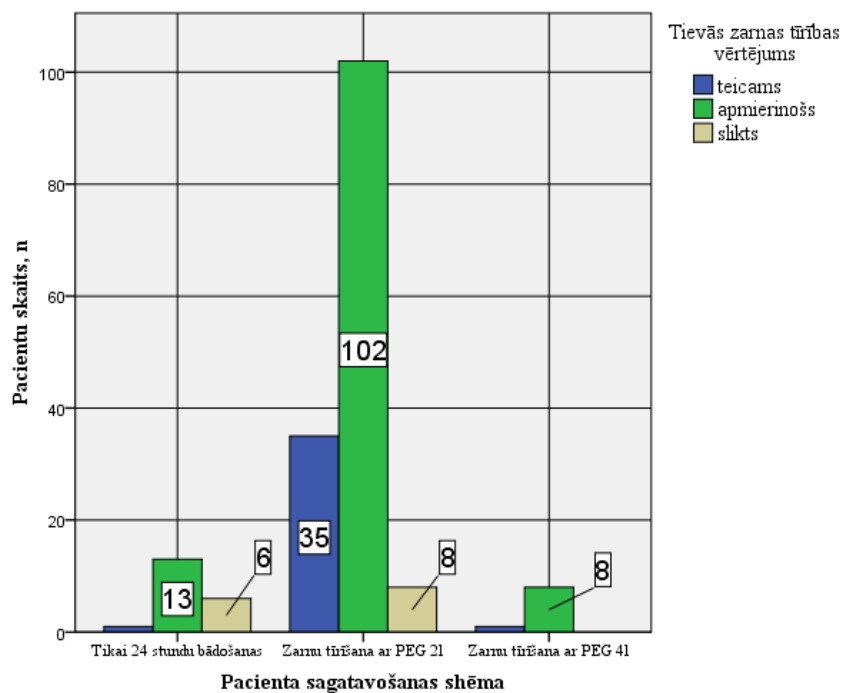
4.33. att. Reģionālo tranzīta traucējumu saistība ar aftām tievajā zarnā

### 4.3.2. Tievo zarnu tīrība

Tievās zarnas tīrības vērtējums pēc mūsu izmantotās skalas bija sekojošs: teicams — 37 (21,3%) gad., apmierinošs — 123 (70,7%) gad., slikts — 14 (8%) gad. (sk. 4.34. att.). Tievās zarnas tīrības vērtējuma sadalījums pēc sagatavošanas shēmas ir redzams (sk. 4.35. att.).

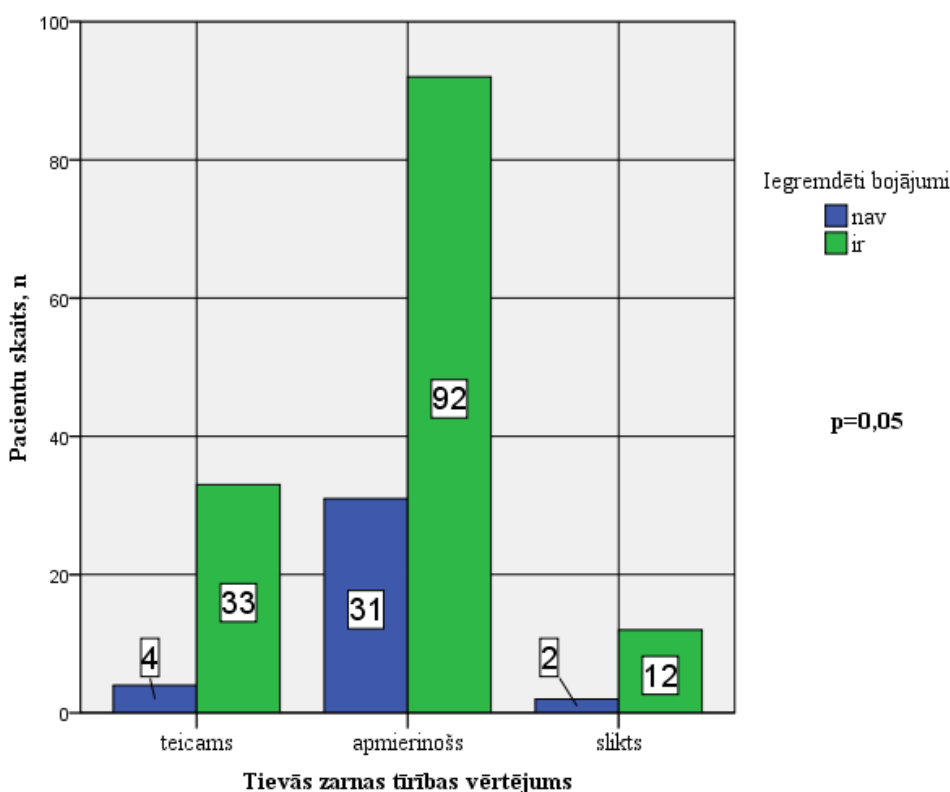


4.34. att. Pacientu sadalījums pēc tievo zarnu tīrības vērtējuma



4.35. att. Tievo zarnu tīrības vērtējums atbilstoši lietotajai zarnu tīrīšanas shēmai

Tika pierādīts, ka tīrību ietekmē sagatavošanas shēma ( $\chi^2=17,860$ ;  $\phi=0,320$ ;  $p=0,001$ ), simetikona lietošana pirms KE ( $\chi^2=11,146$ ;  $\phi=0,253$ ;  $p=0,025$ ), pacienta dzimums ( $\chi^2=6,298$ ;  $\phi=0,190$ ;  $p=0,043$ ), pacienta augums ( $r=0,149$ ;  $p=0,015$ ), pacienta ĶMI ( $r=-0,190$ ;  $p=0,021$ ), pacienta vidukļa apkārtmērs ( $r=-0,123$ ;  $p=0,032$ ), operāciju esamība vēdera dobumā anamnēzē ( $r=-0,158$ ;  $p=0,029$ ). Tīrības vērtējums statistiski ticami korelē ar: tūskainu gļotādu tievajā zarnā ( $\chi^2=6,287$ ;  $\phi=0,190$ ;  $p=0,043$ ), granulāru gļotādu tievajā zarnā ( $\chi^2=6,788$ ;  $\phi=0,198$ ;  $p=0,034$ ), bārkstiņu izmaiņām tievajā zarnā ( $\chi^2=6,581$ ;  $\phi=0,194$ ;  $p=0,037$ ), plankumu ( $\chi^2=10,081$ ;  $\phi=0,241$ ;  $p=0,006$ ) un plātnišu ( $\chi^2=15,892$ ;  $\phi=0,302$ ;  $p=0,00035$ ) esamību tievajā zarnā, tievajā zarnā iegremdētajiem bojājumiem ( $r=0,023$ ;  $p=0,05$ ) (sk. 4.36. att.). Turklāt ir konstatēta vāja korelācija starp tievās zarnas tīrību un KE diagnozi ( $\chi^2=35,620$ ;  $\phi=0,452$ ;  $p=0,06$ ).

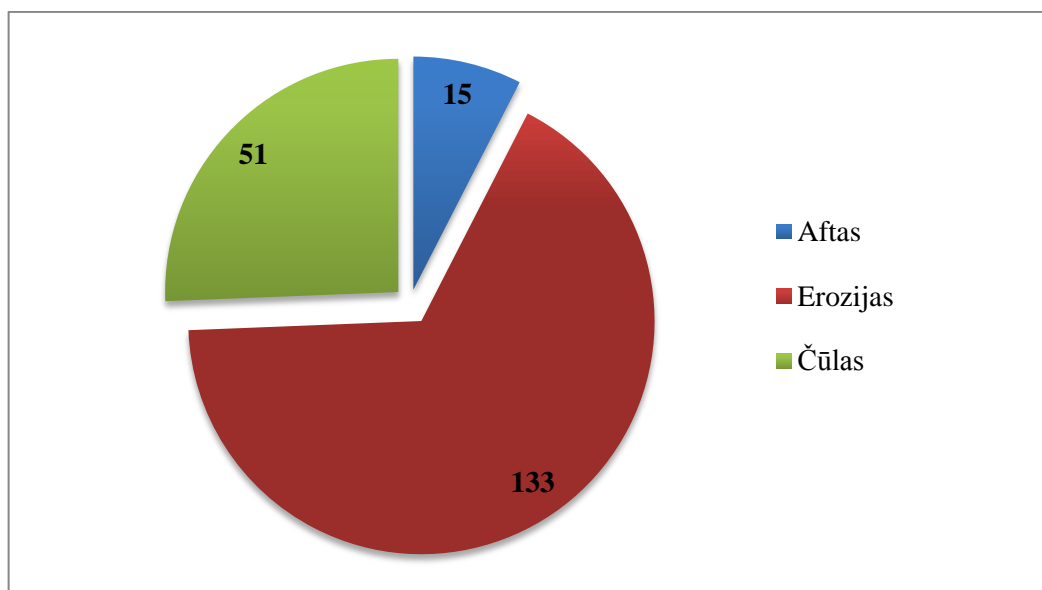


4.36. att. Tievās zarnas tīrības vērtējuma sadalījums pēc iegremdēto bojājumu esamības

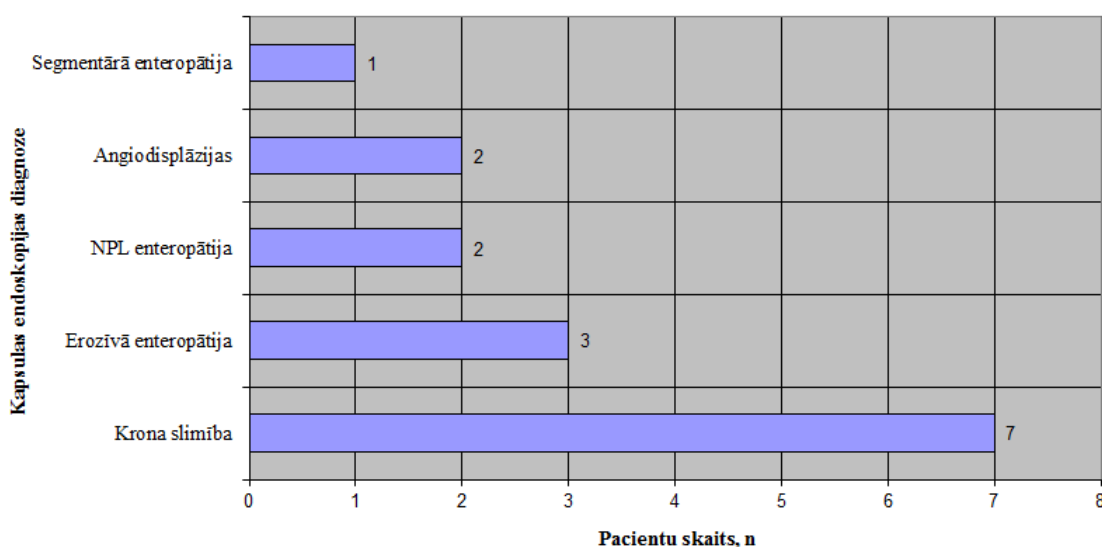
#### 4.4. Iegremdētie bojājumi

Iegremdētie bojājumi tika konstatēti 137 (78,7%) pacientiem. 15 (8,6%) pacientiem tika konstatētas aftas, 133 (76,4%) — erozijas, 51 (29,3%) — čūlas (sk. 4.37. att.). Respektīvi, bija pacienti, kam tika novērotas gan aftas/erozijas, gan arī čūlas.

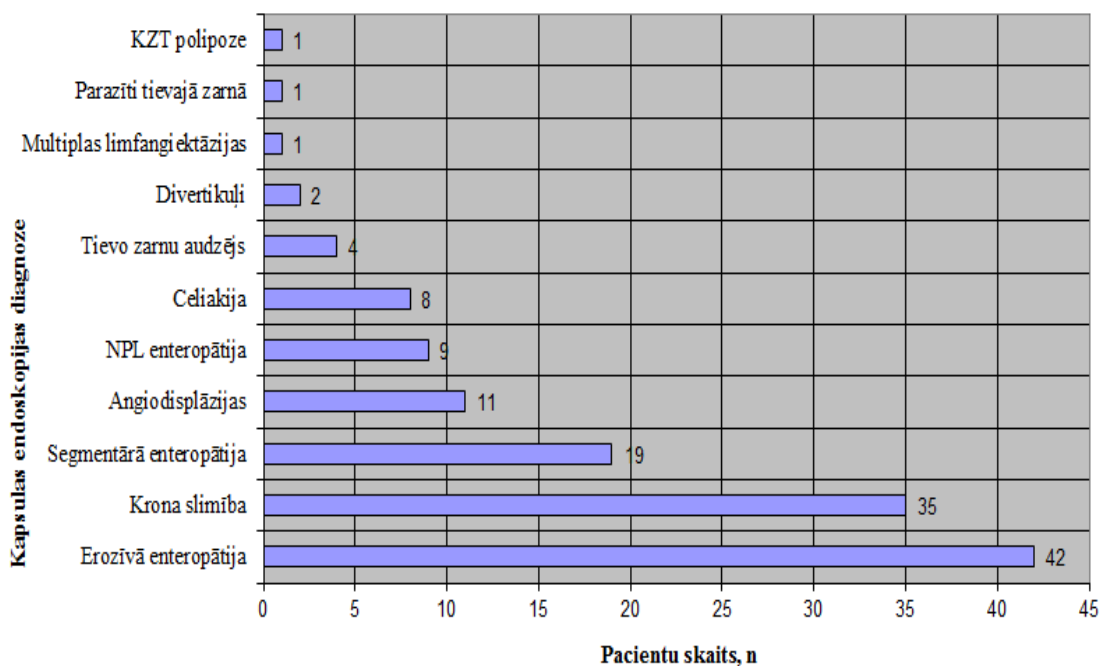
Aftas visbiežāk bija novērotas pacientiem ar Krona slimību — 7 (46,7%) un erozīvo enteropātiju — 3 (20,0%) (sk. 4.38. att.). Erozijas visbiežāk bija novērotas pacientiem ar erozīvo enteropātiju — 42 (31,6%), Krona slimību — 35 (26,3%), segmentāro enteropātiju — 19 (14,3%) un angiodisplāzijām — 11 (8,3%) (sk. 4.39. att.). Čūlas visbiežāk bija novērotas pacientiem ar Krona slimību — 19 (37,3%), erozīvo enteropātiju — 10 (19,6%), NPL enteropātiju — 7 (13,7%) un angiodisplāzijām — 6 (11,8%) (sk. 4.40. att.).



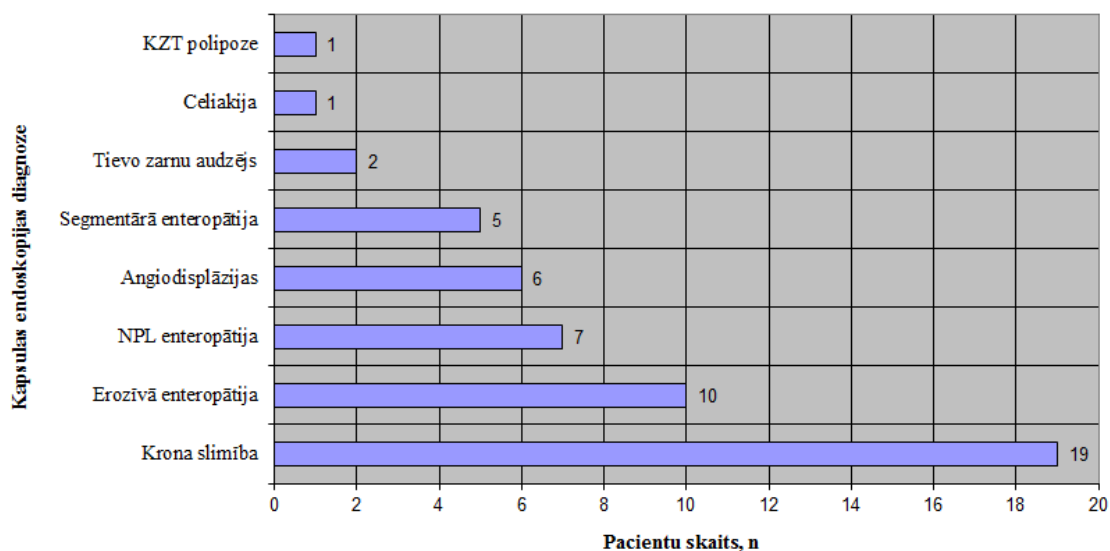
4.37. att. Iegremdēto bojājumu sadalījums pa to veidiem



4.38. att. Aftas un kapsulas endoskopijas diagnozes



4.39. att. Erozijas un kapsulas endoskopijas diagnozes

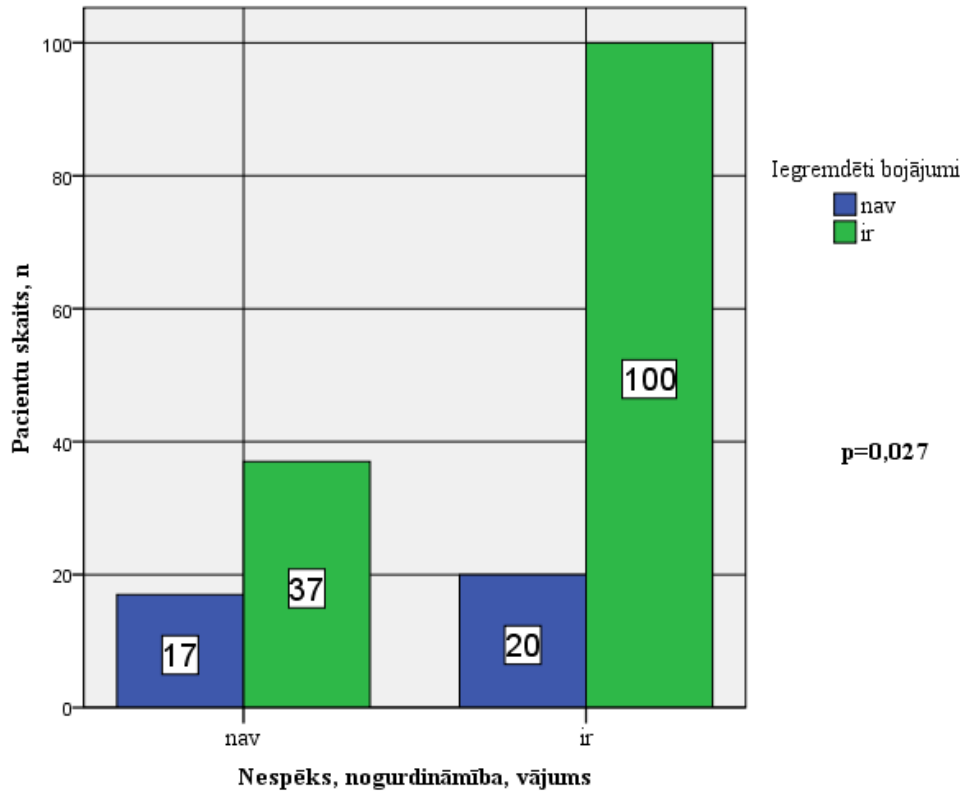


4.40. att. Čūlas un kapsulas endoskopijas diagnozes

Ir atrasta statistiski ticama korelācija starp:

- tievajā zarnā iegremdētiem bojājumiem un pacienta sūdzībām par nespēku, nogurdināmību, vājumu ( $\chi^2=4,882$ ;  $\phi=0,168$ ;  $p=0,027$ ). Respektīvi, pacientiem ar sūdzībām par nespēku, nogurdināmību, vājumu

iegremdētos bojājumus (erozijas/aftas, čūlas) sastop biežāk nekā pacientiem bez šīm sūdzībām; (sk. 4.41. att.)



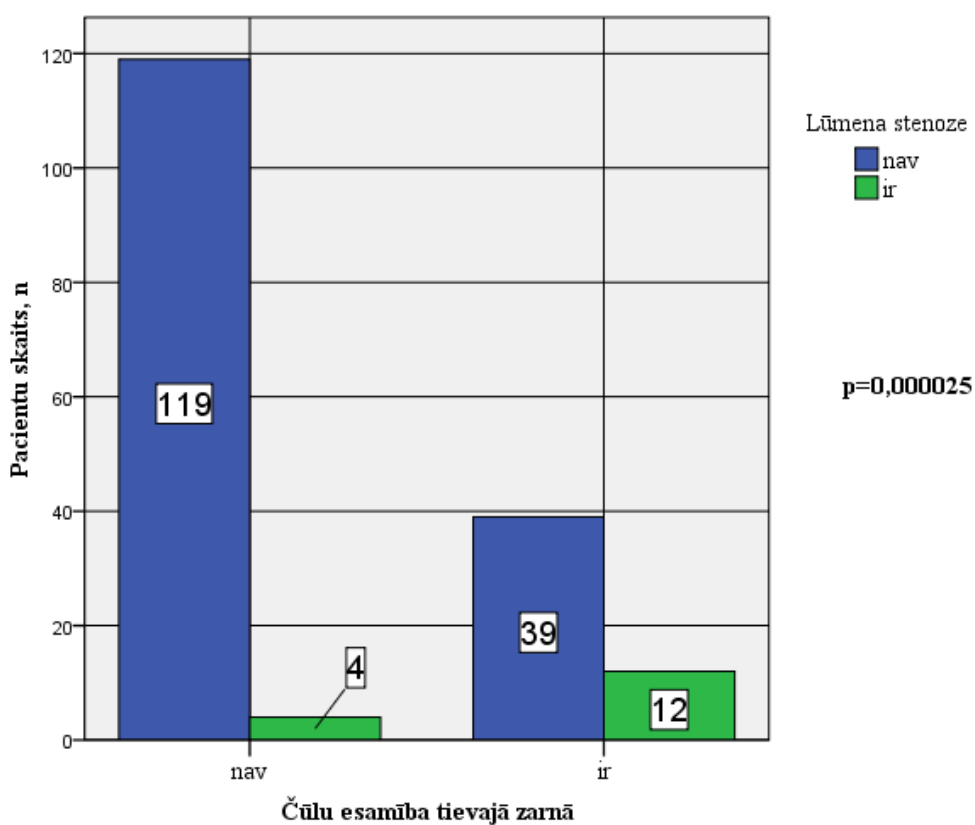
4.41. att. Pacientu sūdzības par nespēku, nogurdināmību un vājumu un iegremdētie bojājumi

- aftām/erozijām tievajā zarnā un *H.pylori* infekciju ( $\phi=0,206$ ;  $p=0,025$ ), t.i., *H.pylori* infekcija ir biežāk sastopama pacientiem ar aftām/erozijām tievajā zarnā; (sk. 4.26. att.)
- aftām tievajā zarnā un reģionāliem tranzīta traucējumiem ( $\chi^2=5,517$ ;  $\phi=0,178$ ;  $p=0,019$ ), t.i., pacientiem ar konstatētām aftām tievajā zarnā RTT novēro biežāk nekā pacientiem bez šī iegremdēta bojājuma paveida; (sk. 4.33. att.)
- čūlām tievajā zarnā un reģionāliem tranzīta traucējumiem ( $\chi^2=4,574$ ;  $\phi=0,162$ ;  $p=0,032$ ), t.i., pacientiem ar konstatētām čūlām tievajā zarnā RTT novēro biežāk nekā pacientiem bez šī iegremdētā bojājuma paveida; (sk. 4.32. att.)
- čūlām tievajā zarnā un tievās zarnas lūmena izmaiņām (deformācija, striktūra, obstrukcija) ( $\chi^2=9,138$ ;  $\phi=0,229$ ;  $p=0,003$ ), t.i., pacientiem ar

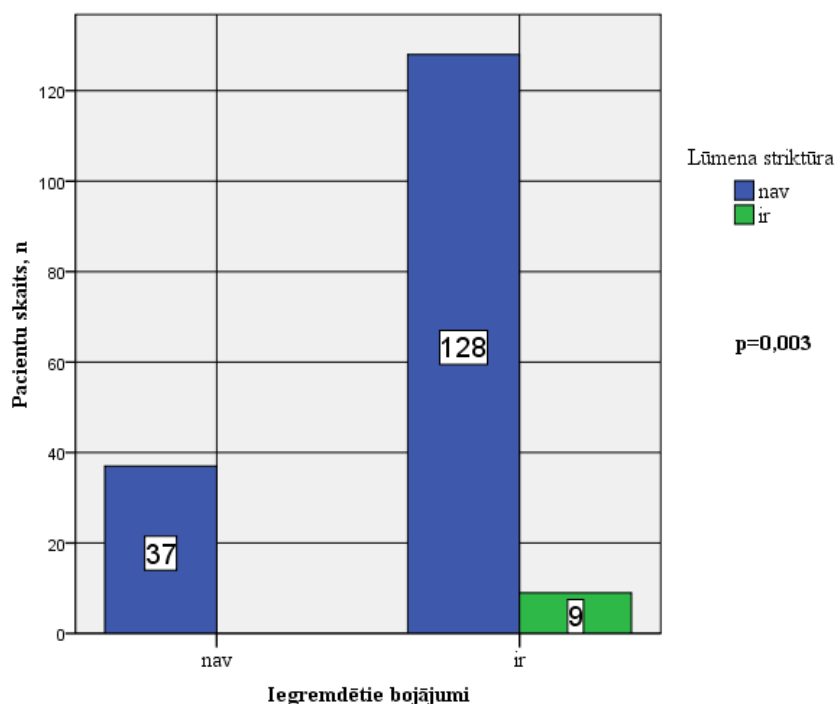


konstatētām čūlām tievajā zarnā lūmena izmaiņas novēro biežāk nekā pacientiem bez šiem iegremdētajiem bojājumiem;

- čūlām tievajā zarnā un tievās zarnas lūmena stenozi ( $\chi^2=17,753$ ;  $\phi=0,319$ ;  $p=0,000025$ ), t.i., pacientiem ar konstatētām čūlām tievajā zarnā lūmena stenozi novēro biežāk nekā pacientiem bez šī iegremdētā bojājuma paveida; (sk. 4.42. att.)
- tievajā zarnā iegremdētajiem bojājumiem un tievās zarnas lūmena striktūrām ( $r=0,102$ ;  $p=0,003$ ), t.i., pacientiem ar konstatētām čūlām tievajā zarnā lūmena striktūras novēro biežāk nekā pacientiem bez šī iegremdēta bojājuma paveida; (sk. 4.43. att.)

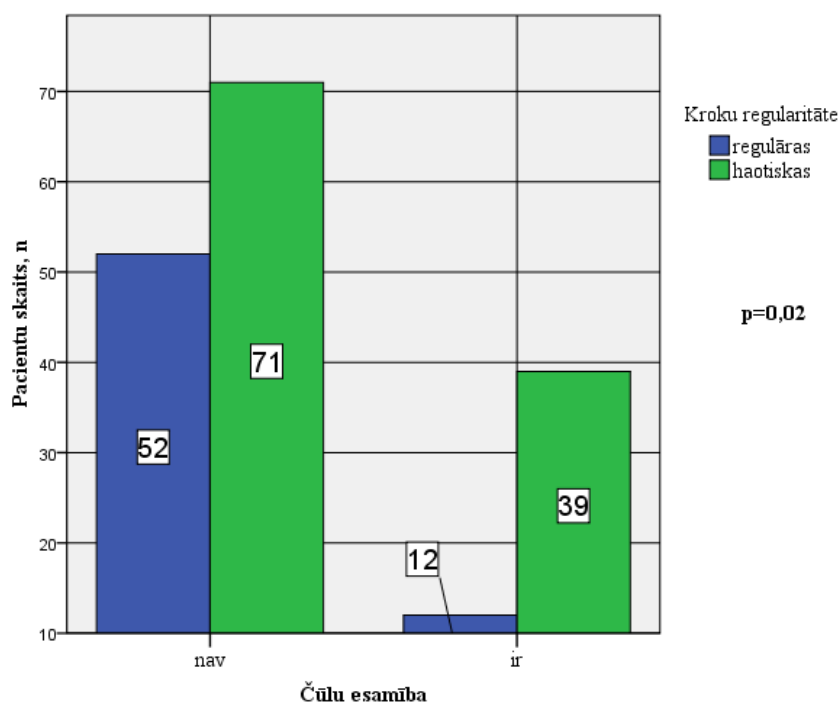


4.42. att. Lūmena stenoze un čūlas tievajā zarnā



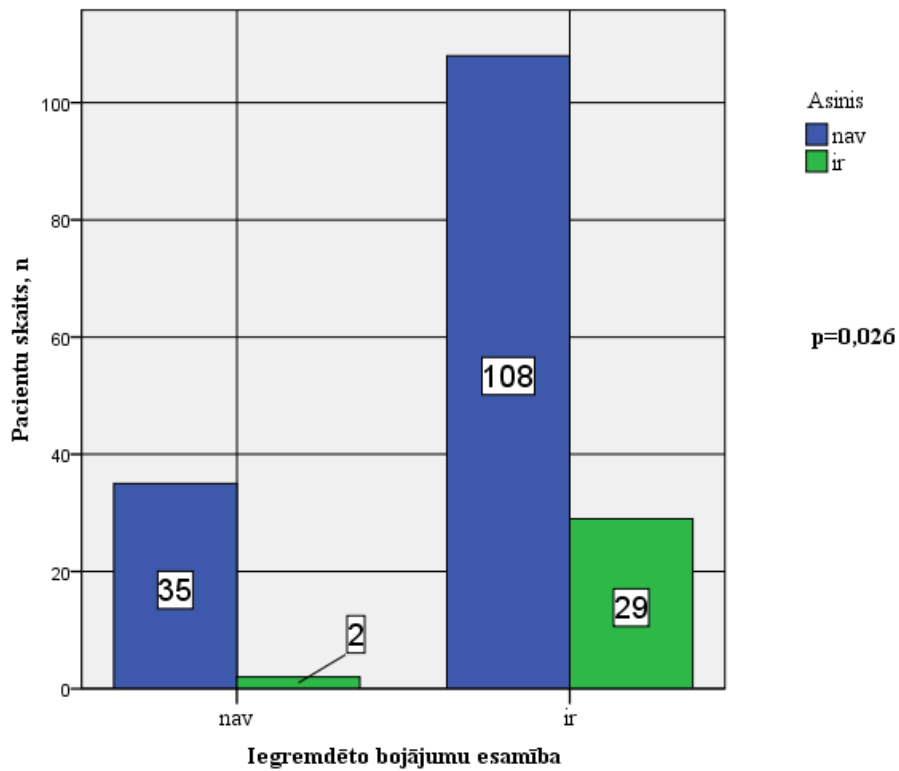
4.43. att. Tievās zarnas striktūras un tievajā zarnā iegremdētie bojājumi

- čūlām tievajā zarnā un tievo zarnu kroku regularitāti ( $\chi^2=5,449$ ;  $\phi=0,177$ ;  $p=0,02$ ), t.i., pacientiem ar čūlām tievajā zarnā regulāro kroku izkārtojums ir retāks nekā pacientiem bez šī iegremdēta bojājuma paveida; (sk. 4.44. att.)



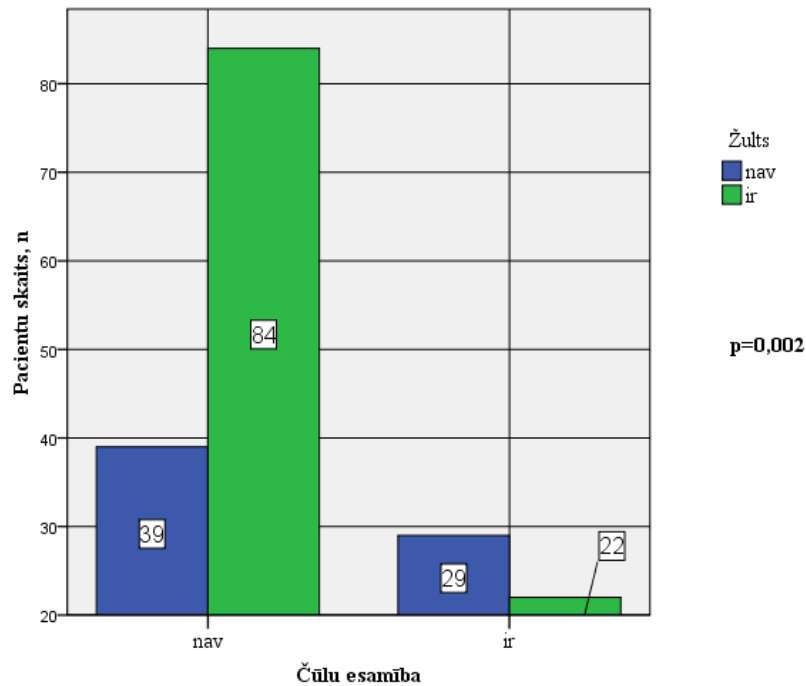
4.44. att. Kroku regularitāte un čūlas tievajā zarnā

- tievajā zarnā iegremdētajiem bojājumiem un asinis lūmenā ( $\chi^2=4,943$ ;  $\phi=0,169$ ;  $p=0,026$ ) (sk. 4.45. att.). Respektīvi, pacientiem ar tievajā zarnā iegremdētajiem bojājumiem asinis lūmenā konstatē biežāk;



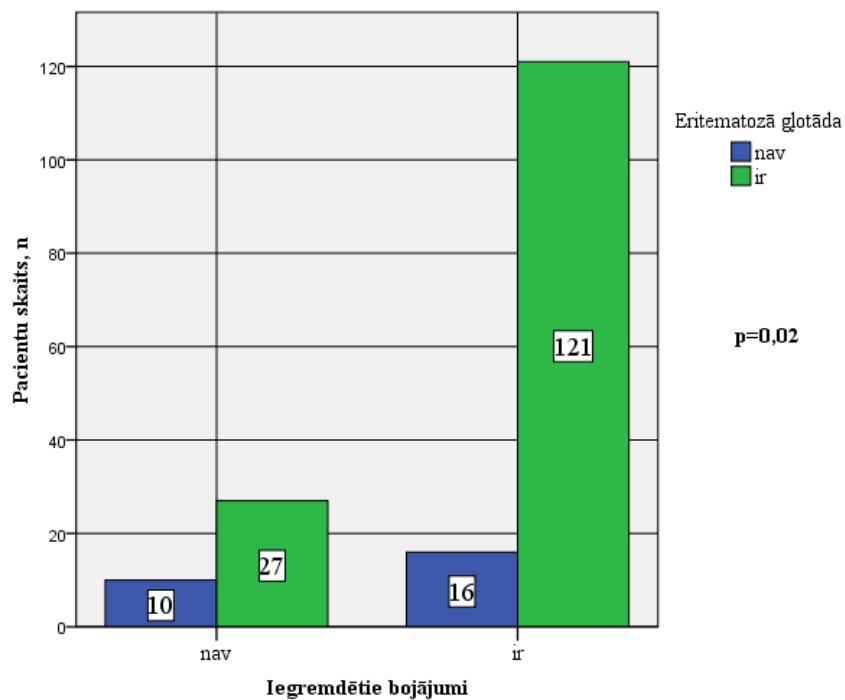
**4.45. att. Asinis lūmenā un iegremdētie bojājumi**

- negatīva korelācija starp čūlām tievajā zarnā un žulti tievo zarnu lūmenā ( $\chi^2=9,582$ ;  $\phi=-0,235$ ;  $p=0,002$ ), t.i., pacientiem ar čūlām tievajā zarnā žults tievās zarnas lūmenā tiek konstatēts retāk; (sk. 4.46. att.)



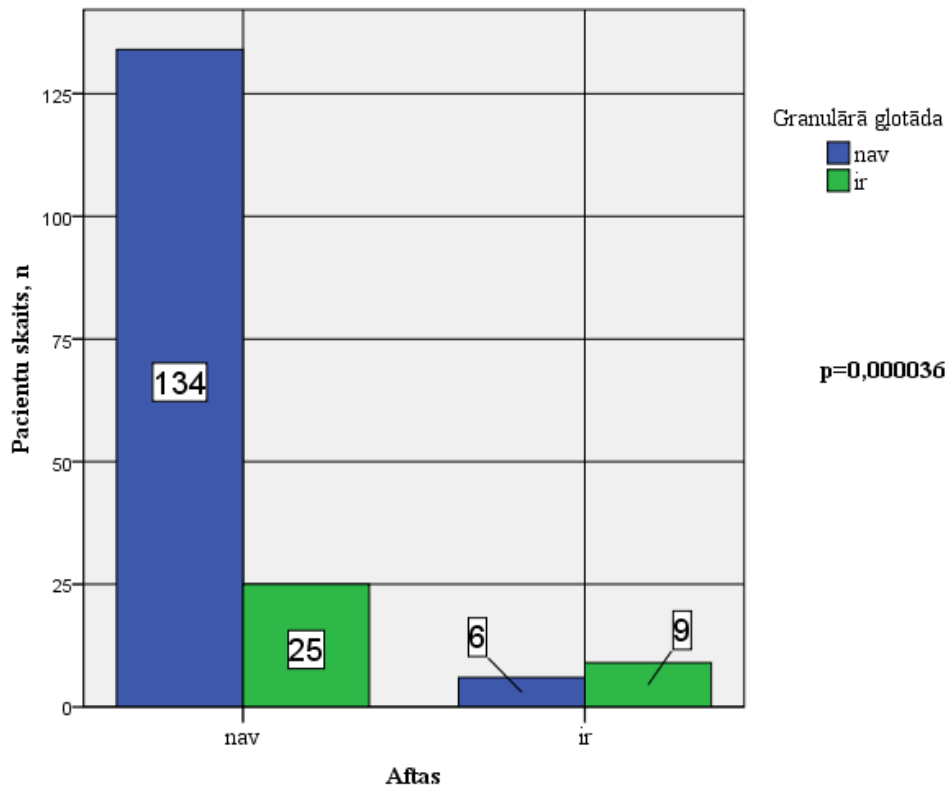
4.46. att. Žults tievo zarnu lūmenā un čūlas tievajā zarnā

- tievajā zarnā iegremdētajiem bojājumiem un eritematozo gļotādu tievajā zarnā ( $\chi^2=5,399$ ;  $\phi=0,176$ ;  $p=0,02$ ) (sk. 4.47. att.), t.i., pacientiem ar konstatētiem tievajā zarnā iegremdētajiem bojājumiem eritematozo gļotādu vizualizē biežāk;



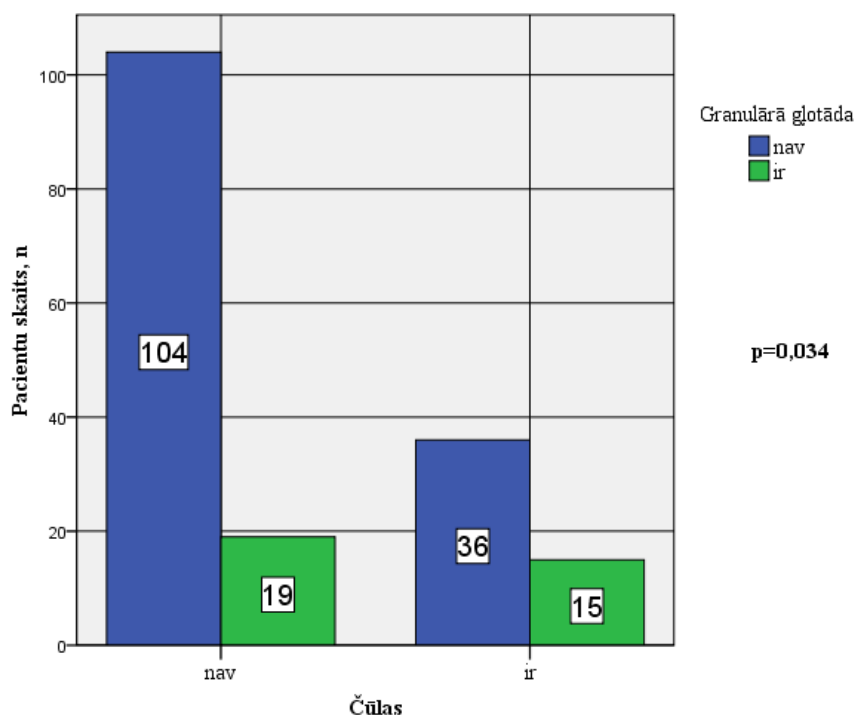
4.47. att. Eritematozā gļotāda un tievajā zarnā iegremdētie bojājumi

- aftām tievajā zarnā un granulāro gļotādu tievajā zarnā ( $\chi^2=17,092$ ;  $\phi=0,313$ ;  $p=0,000036$ ) (sk. 4.48. att.), t.i., pacientiem bez aftām tievajā zarnā granulāro gļotādu konstatē retāk;



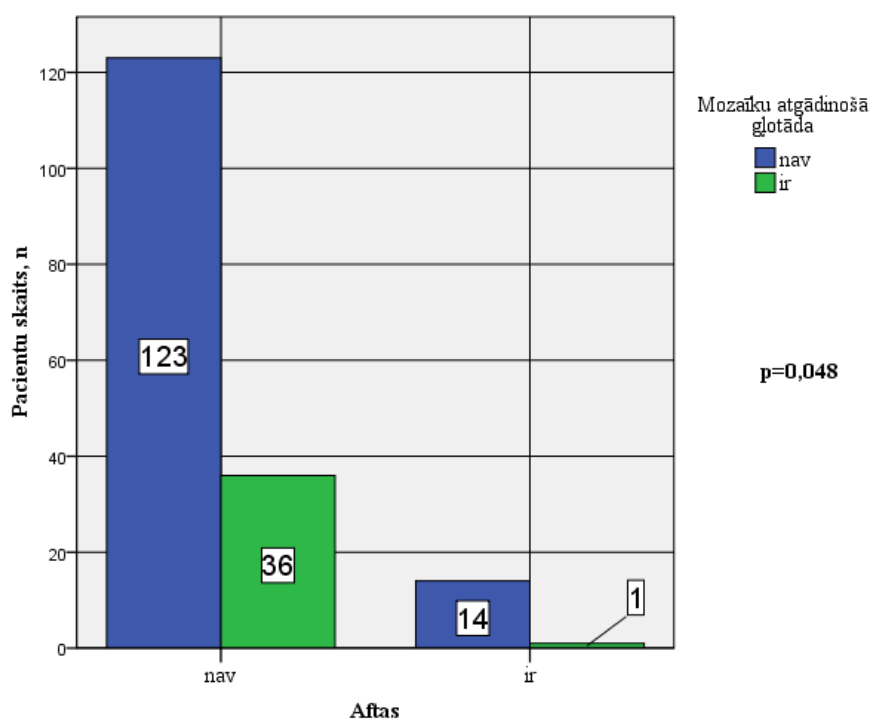
4.48. att. Granulārā gļotāda un aftas tievajā zarnā

- čūlām tievajā zarnā un granulāro gļotādu tievajā zarnā ( $\chi^2=4,472$ ;  $\phi=0,160$ ;  $p=0,034$ ) (sk. 4.49. att.), t.i., pacientiem bez čūlām tievajā zarnā granulāro gļotādu konstatē retāk;



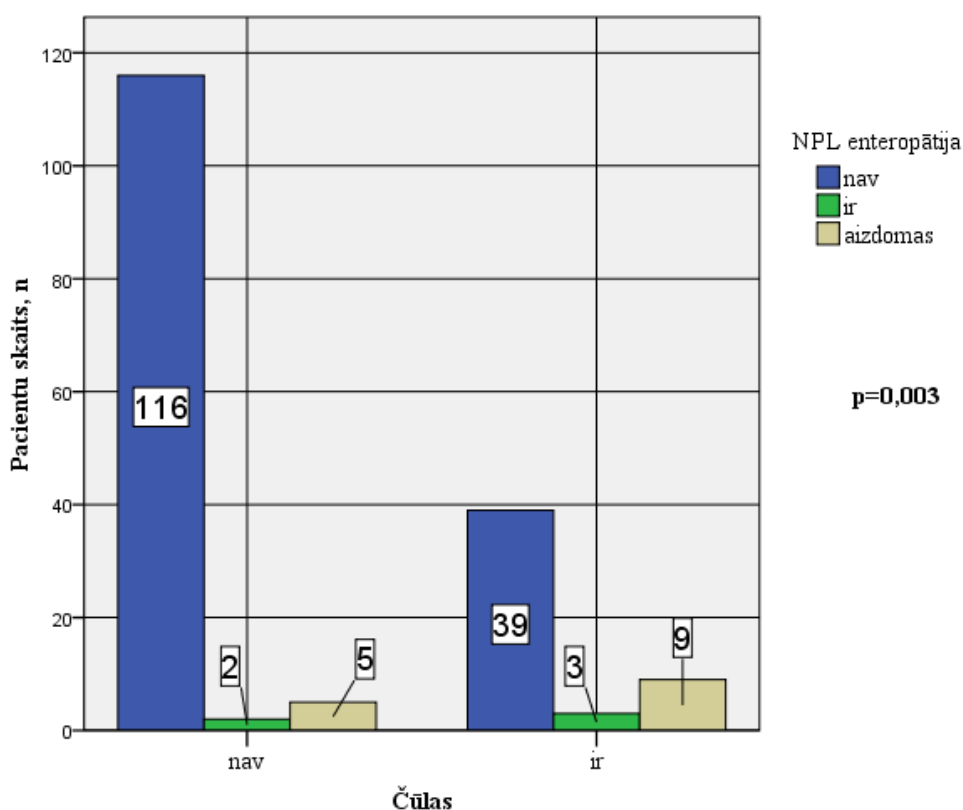
4.49. att. Granulārā gļotāda un čūlas tievajā zarnā

- aftām tievajā zarnā un mozaīku atgādinājošo gļotādu tievajā zarnā ( $r=0,110$ ;  $p=0,048$ ) (sk. 4.50. att.), t.i., pacientiem bez aftām tievajā zarnā mozaīku atgādinājošo gļotādu konstatē retāk;



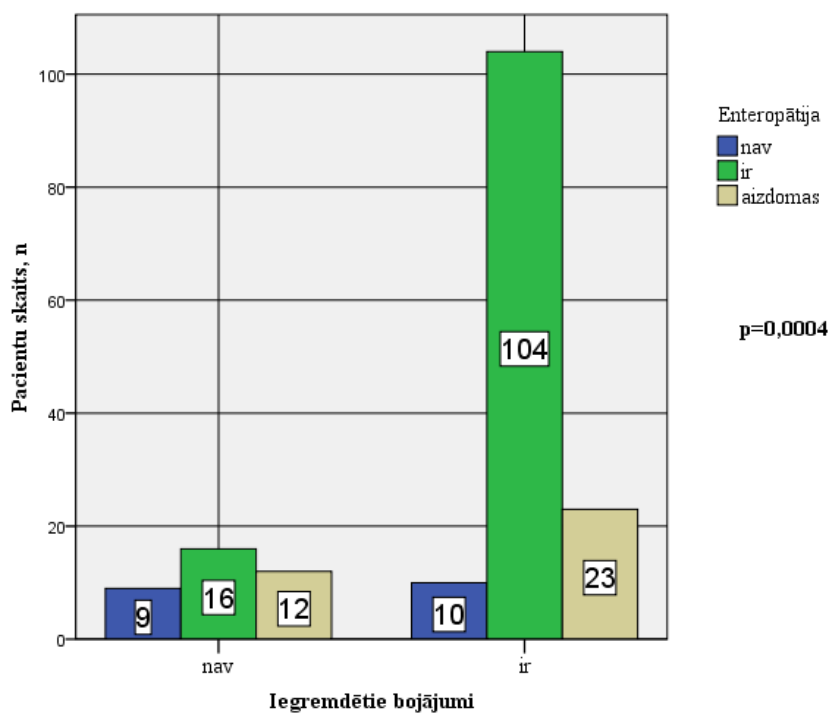
4.50. att. Mozaīku atgādināšā gļotāda un aftas tievajā zarnā

- čūlām tievajā zarnā un celiakijas diagnozi ( $r=0,034$ ;  $p=0,01$ ), t.i., pacientiem ar celiakijas diagnozi čūlas tievajā zarnā ir novērotas biežāk;
- tievajā zarnā iegremdētajiem bojājumiem un Krona slimības diagnozi ( $r=0,167$ ;  $p=0,046$ ), t.i., pacientiem ar Krona slimības diagnozi tievajā zarnā iegremdētie bojājumi ir novēroti biežāk;
- čūlām tievajā zarnā un NPL enteropātijas diagnozi ( $\chi^2=11,826$ ;  $\phi=0,261$ ;  $p=0,003$ ) (sk. 4.51. att.), t.i., pacientiem ar NPL enteropātijas diagnozi čūlas tievajā zarnā tiek konstatētas biežāk;



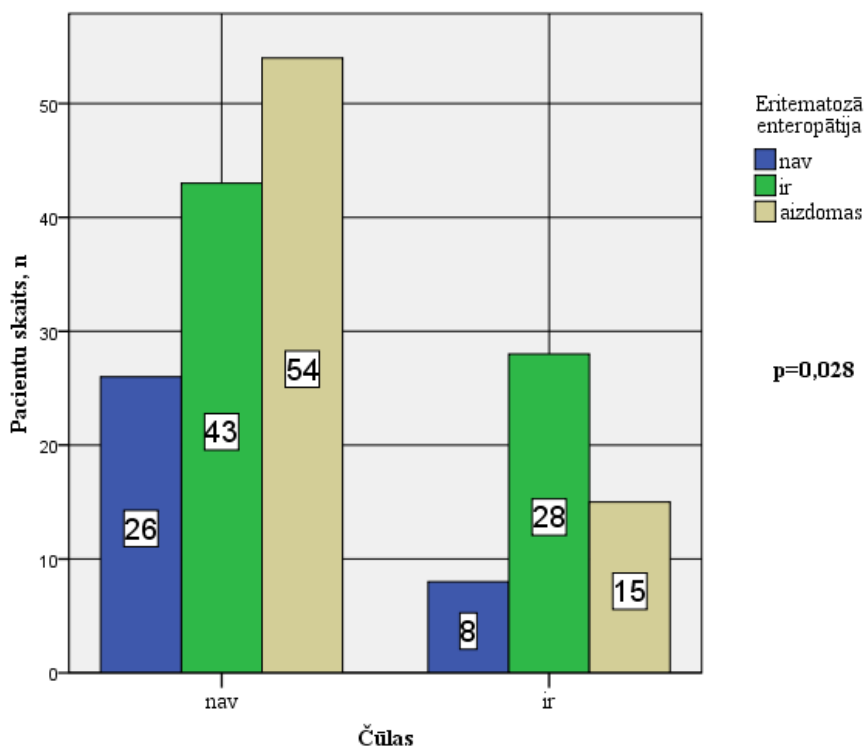
4.51. att. NPL enteropātija un čūlas tievajā zarnā

- tievajā zarnā iegremdētiem bojājumiem un enteropātijas diagnozi ( $\chi^2=15,786$ ;  $\phi=0,301$ ;  $p=0,0004$ ) (sk. 4.52. att.), t.i., pacientiem ar enteropātijas diagnozi tievajā zarnā iegremdētie bojājumi tiek konstatēti biežāk;



4.52. att. Enteropātija un tievajā zarnā iegremdētie bojājumi

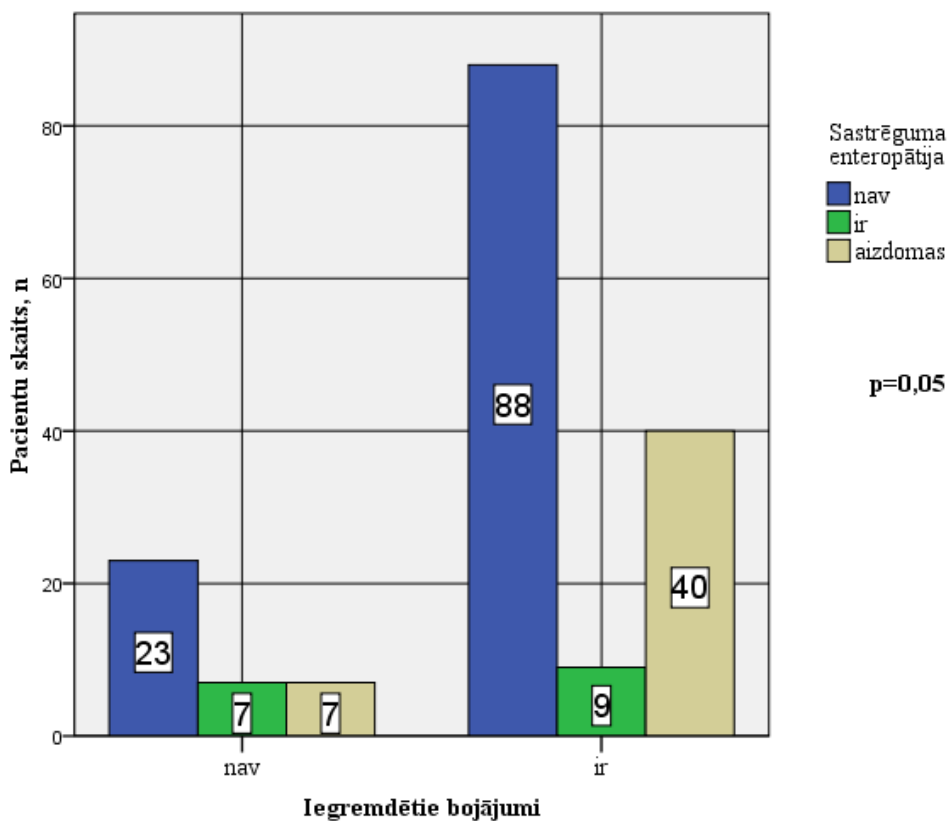
- čūlām tievajā zarnā un eritematozās enteropātijas diagnozi ( $r=0,021$ ;  $p=0,028$ ) (sk. 4.53. att.), t.i., pacientiem ar čūlām tievajā zarnā eritematozā enteropātija tiek konstatēta biežāk;



4.53. att. Eritematozā enteropātija un čūlas tievajā zarnā

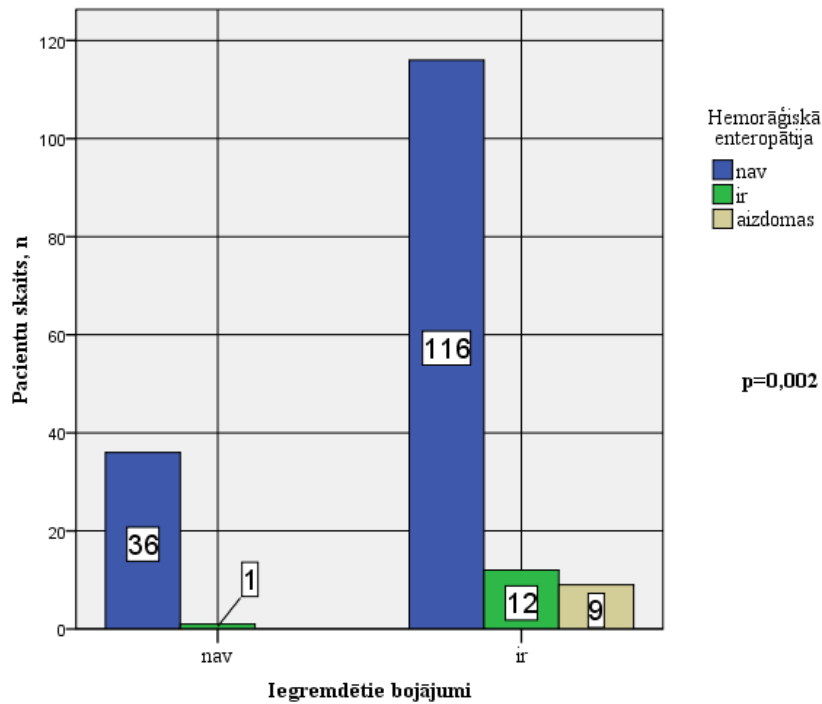


- tievajā zarnā iegremdētajiem bojājumiem un sastrēguma enteropātijas diagnozi ( $\chi^2=5,991$ ;  $\phi=0,186$ ;  $p=0,05$ ) (sk. 4.54. att.), t.i., pacientiem ar tievajā zarnā iegremdētajiem bojājumiem sastrēguma enteropātijas diagnoze tiek konstatēta biežāk;



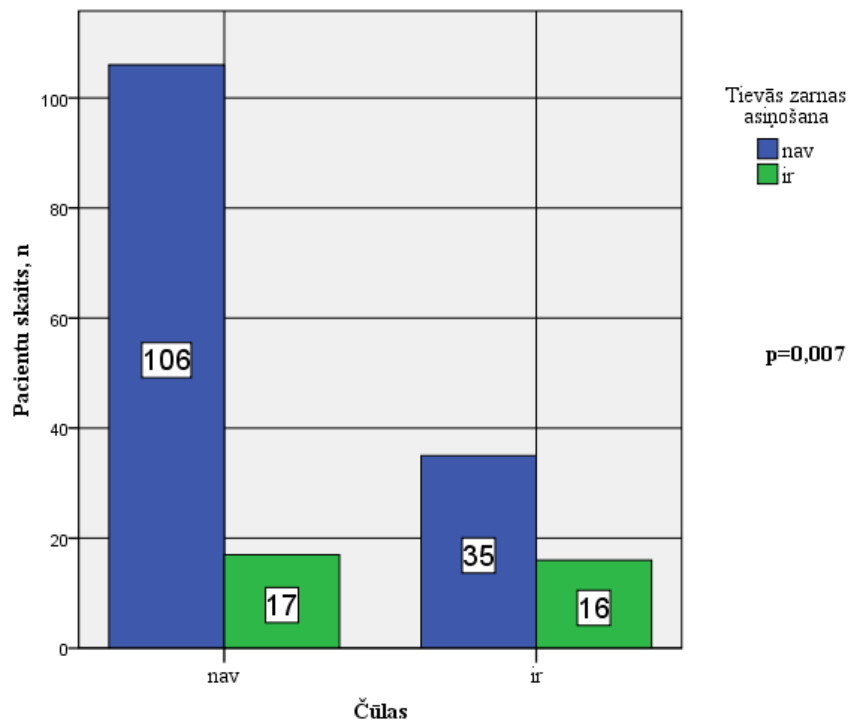
4.54. att. Sastrēguma enteropātija un tievajā zarnā iegremdētie bojājumi

- tievajā zarnā iegremdētajiem bojājumiem un hemorāģiskās enteropātijas diagnozi ( $r=0,188$ ;  $p=0,002$ ) (sk. 4.55. att.), t.i., pacientiem ar tievajā zarnā iegremdētajiem bojājumiem hemorāģiskās enteropātijas diagnoze tiek konstatēta biežāk;



4.55. att. Hemorāģiskā enteropātija un tievajā zarnā iegremdētie bojājumi

- čūlām tievajā zarnā un tievās zarnas asiņošanu ( $\chi^2=7,226$ ;  $\phi=0,204$ ;  $p=0,007$ ) (sk. 4.56. att.), t.i., pacientiem ar čūlām tievajā zarnā tievās zarnas asiņošana tiek novērota biežāk.



4.56. att. Tievās zarnas asiņošana un čūlas tievajās zarnās

## 5. REZULTĀTU ANALĪZE UN DISKUSIJA

Kopumā veiktās 218 un analizētās 174 KE ir neliels skaits, bet jāņem vērā, ka 1) relatīvi maz veikti šie izmeklējumi, 2) līdzīga veida pētījumi arī bieži balstās uz aptuveni šādu vai arī mazāku pacientu skaitu. Šobrīd mums ir lielākais veikto kapsulas endoskopiju skaits Baltijas valstīs.

Pacientu sadalījums pēc dzimuma bija viendabīgs (56,9%/43,1%), līdz ar to pacientu dzimums neietekmēja pētījuma rezultātus. Pacientu sadalījums pēc vecuma, auguma, svara, KMI un vidukļa apkārtmēra, spriežot pēc histogrammas ar normāla sadalījuma līkni, *skewness* un *kurtosis* bija viendabīgs.

Pētījumā tika izvērtēti gan pieaugušo, gan arī jaunāku par 18 gadiem (pediatrisko) pacientu dati. Ir pierādīts, ka kapsulas endoskopiju var veikt ne tikai pieaugušajiem, bet arī bērniem [122, 157]. Par to liecina arī mūsu pieredze, kas tika prezentēta 2009. gadā Eiropas Krona un kolītu organizācijas kongresā [158]. Vienā no pēdējiem publicētajiem pētījumiem *Jensen MK* ar līdzautoriem ir analizējuši 117 KE izmeklējumus, kas tika veikti dažāda vecuma pediatriskajiem pacientiem ar Krona slimību. Jaunākais pacients bija 10 mēnešu vecs. Šim pacientam kapsulas endoskops tika ievadīts gremošanas traktā ar konvencionāla endoskopa palīdzību. Secināts, ka kapsulas endoskopiju pēc nepieciešamības var veikt pacientiem, kas ir smagāki par 11,5 kg [159].

### 5.1. Kapsulas endoskopijas indikācijas

**Kapsulas endoskopijas indikācijas** mūsu analizētajiem pacientiem bija vispāratzītas. Kā arī pētījumā tika iekļautas papildus divas indikācijas, respektīvi, aizdomas par svešķermeni tievajā zarnā un hroniska caureja. Visiem pacientiem iepriekš bija veikta augšējā gastrointestinālā endoskopija un kolonoskopija, kā arī daži radioloģiskie izmeklējumi (bārija pasāža, CT un/vai MRI).

*MEDLINE* datu bāzē, veicot meklēšanu par KE pielietošanu aizdomu gadījumos par svešķermeni tievajā zarnā („*capsule endoscopy indication*”, „*foreign body*”), netika atrasts neviens pētījums, kur aizdomas par svešķermeni tievajā zarnā būtu kā viena no KE indikācijām. Mainot meklēšanas parametrus uz „*capsule endoscopy AND foreign*

*body*”, tika atrasts tikai viens pētījums (*Ren M* ar līdzautoriem), kurā ir minēta tāda atradne kā svešķermenis tievajā zarnā. Mūsu pacientiem ar šādu KE indikāciju tika konstatēta segmentārā enteropātija, bet svešķermenis netika atrasts. Mazā gadījumu skaita dēļ nevaram izdarīt pat prelimināru secinājumu par šādas potenciālas indikācijas lietderību.

Hroniska diareja nav iekļauta kā KE indikācija Eiropas Gastrointestinālās endoskopijas biedrības (ESGE) vadlīnijās. Ir sastopami atsevišķi pētījumi ar dažādu kopējo pacientu skaitu (līdz 200), kas apraksta hronisku diareju vai nu kā papildus simptomu pie anēmijas, vai kā KE patstāvīgu indikāciju [160–165]. Pēc mūsu pētījuma rezultātiem, šādas indikācijas gadījumos tika konstatētas attiecīgi segmentārā enteropātija un divertikuli tievajā zarnā. Minētās diagnozes nebija iespējams noteikt, pielietojot citas izmeklēšanas metodes. Līdz ar to kapsulas endoskopija bija nozīmīga pacientiem tālākās terapijas plānā. Gastroenterologiem šī indikācija var noderēt grūtu diagnostisku situāciju risināšanai.

## **5.2. Kapsulas endoskopijas diagnozes**

Iegūtie rezultāti parāda, ka biežākas atradnes mūsu gadījumā bija enteropātija (erozīvā un segmentārā) un Krona slimības izpausme tievajā zarnā. Salīdzinoši retāk tika konstatētas angiodisplāzijas tievajā zarnā, celiakija, NPL enteropātija un tievo zarnu audzēji. Tas viss liecina par to, ka erozīvie un iekaisīgi bojājumi aizņem lielāko daļu no kapsulas endoskopijā diagnosticētajiem organiskajiem tievās zarnas bojājumiem. Neapšaubāmi, ka rezultātus ievērojami ietekmēja pacientu selekcija (nosūtīšana).

## **5.3. Pacientu aprūpes līmenis**

Kapsulas endoskopiju pacientiem apmierinošā vispārējā stāvoklī (mūsu pētījumā PS I un PS II) veic ambulatori. Savukārt pacientiem smagā stāvoklī (PS III un IV) šo izmeklējumu pārsvarā veic stacionārā. *MEDLINE* datu bāzē pa visiem gadiem līdz 2010. gada decembrim pēc meklējuma vārdiem — angl. *capsule endoscopy, transit time* un *physical status*, netika atrasti pētījumi, kas izvērtē saistības starp pacientu fizikālo

statusu un kapsulas endoskopijas tranzīta laikiem. Pārsvārā visi publicētie pētījumi ir orientēti uz iespējamo korelāciju starp tranzīta laikiem un pacienta sagatavošanu ar dažādiem līdzekļiem un prokinētiķiem, kā arī tiek izvērtēta saistība starp iekaisīgām zarnu slimībām (kas varētu sašaurināt zarnas lūmenu). Tika atrasti divi potenciāli interesanti pētījumi. *Papadopoulos AA* ar līdzautoriem [132] izvērtēja iespējamo saistību starp pacienta vecumu un kapsulas endoskopijas kuņģa un tievās zarnas tranzīta laikiem 120 pacientiem un secināja, ka pacientu vecums nekorelē ar tranzīta laikiem un neiespido gadījumu skaitu, kad kapsula izmeklējuma laikā sasniedz aklo zarnu. Taču viņi iezīmēja tendenci, ka vecāka gada gājuma pacientiem ir vairāk angiodisplāziju un tievo zarnu audzēju skaits, kas potenciāli var ietekmēt gan lūmena sašaurināšanos, gan zarnu motilitāti. *Velayos Jiménez B* ar līdzautoriem [166] pētīja 89 pacientiem iespējamo saikni starp kapsulas endoskopa tranzīta laikiem un pacientu vecumu, dzimumu, ķermeņa masas indeksu un vidukļa apkārtmēru. Autori konstatēja, ka KE tranzīta laiki nekorelē ar iepriekš minētajiem parametriem.

Kapsulas endoskopijas drošība pacientiem smagā stāvoklī ir ļoti svarīga problēma, kuras pozitīvs risinājums ļauj iegūt vērtīgu informāciju par tievās zarnas stāvokli un iespējamo patoloģiju. Šādiem pacientiem, kā likums, ir stingrs gultas režīms, ievērojami diētas ierobežojumi, zāles, kas varētu negatīvi ietekmēt zarnu motilitāti. Pacientu mazkustīgums rada bažas, ka kapsulas endoskopa virzības ātrums pa gremošanas traktu varētu tikt samazināts. Tādējādi valdīja uzskats, ka kapsulas endoskops 8 stundu laikā nerasniegs aklo zarnu, līdz ar to tievā zarna netiks izskatīta pilnīgi.

Pretēji minētajam pēc mūsu iepriekš publicētā pētījuma datiem [167] ir redzams, kā kapsulas endoskopijas kuņģa, tievās zarnas un kopējā ieraksta laiki nav atkarīgi no pacienta fizikālā statusa, respektīvi, netika atrasta statistiski ticama korelācija. Turklāt stacionārajiem pacientiem (PS III un IV) kapsulas endoskops nerasniedz aklo zarnu tik pat bieži kā ambulatoriem pacientiem (PS I un II). Tādējādi neapstiprinājās pieņēmums, ka pacientu aprūpes līmenis varētu korelēt ar kapsulas endoskopijas tranzīta laikiem. Uzskatām, ka KE var droši veikt arī gulošiem pacientiem ar multipatoloģiju, t.i., pacientu aprūpes III un pat IV līmeni.

#### 5.4. Kapsulas endoskopijas sistēma

Mūsu pētījumā lielākais KE skaits tika veikts, izmantojot *OMOM Capsule Endoscope* sistēmu, kas, protams, varēja ietekmēt pētījuma rezultātus. Taču visas šīs sistēmas ir akceptētas pasaulē un tām ir attiecīgi sertifikāti. Turklāt nebija priekšrokas KE sistēmas izvēlē. Par to arī liecina mūsu dati [168]. Ir jāņem vērā, ka kapsulas endoskopa sistēmas pielietojumu vairāk noteica ekonomiskas un organizatoriskas problēmas kā pētnieciskās un medicīniskās. Esam pierādījuši, ka var apgūt un vienlīdz labi strādāt ar jebkuru komerciāli pieejamo sistēmu.

#### 5.5. Pacientu zarnu tīrīšana kapsulas endoskopijai. Tievās zarnas tīrības vērtējums

Mūsu pamatshēma pacientu zarnu tīrīšanai KE bija 2l polietilēnglikols. Šo shēmu mēs pielietojām lielākajai pacientu daļai pirms KE, jo standarta zarnu tīrīšanas shēma, ko rekomendē ražotājs (dzidra šķidruma diēta vienu dienu pirms kapsulas endoskopijas un 8–12 stundas badošanās pirms procedūras sākšanas [73]), biežāk radīja KE ieraksta interpretācijas grūtības sliktas vizualizācijas dēļ. Pacientiem ar aizdomām par aizkavētu zarnu pasāžu (tendence uz aizcietējumiem u.c.) mēs pielietojām 4l polietilēnglikola. Kaut arī literatūrā netika atrasti dati, ka 4l polietilēnglikola pirms KE pacientiem ar aizkavētu tranzītu labāk tīra tievās zarnas saturu, salīdzinot ar 2l polietilēnglikola, mēs nolēmām šajos gadījumos pieturēties pie 4l polietilēnglikola shēmas. Savukārt pacientiem, kuriem polietilēnglikola lietošana bija kontrindicēta (asiņošanas draudi, individuāla nepanesība), tika nozīmēta zarnu tīrīšanas shēma ar dzidra šķidruma diētu vienu dienu pirms video kapsulas endoskopijas un 24 stundas badošanās pirms procedūras sākšanas [169].

Ir vairāki pētījumi, kur ir pierādīts, ka polietilēnglikola lietošana pirms KE var uzlabot tievās zarnas vizualizāciju, kā arī kombinācijā ar simetikonu var arī panākt burbuļu samazināšanos. Tomēr joprojām notiek diskusijas par to, cik daudz polietilēnglikola vēlams izlietot. Neskatoties uz to, ka 2l polietilēnglikola shēma bija labākā, pēc mūsu pētījuma datiem, gatavojot pacientus ar šo shēmu, 70% gadījumos zarnu tīrības vērtējums bija apmierinošs un tikai 24% gadījumos — teicams. Tas parāda problēmas aktualitāti. Pielietojot 4l PEG, apmierinošs zarnu tīrības vērtējums bija 89% gadījumos un teicams — 11% gadījumos. Sliktas zarnas tīrības vērtējums netika

konstatēts, pielietojot šo shēmu. Turklāt jāņem vērā, ka šī shēma tika pielietota pacientiem ar prognozētu aizkavētu pasāžu un līdz ar to ar lielāku risku uz sliktāku zarnas tīrības vērtējumu, gatavojoties pēc standarta shēmas. Toties gatavojot pacientus ar 24 stundu badošanās shēmu dienu pirms KE, rezultāti bija sliktāki, respektīvi, 30% gadījumos zarnu tīrības vērtējums tika definēts kā slikts, 65% gadījumos — apmierinošs un tikai 5% gadījumos — teicams. Protams, ir jāņem vērā, ka pacientu sadalījums pēc pēdējām divām sagatavošanas shēmām bija krietni mazāks nekā 2l PEG shēmā. Turklāt mūsu pētījums ir ļāvis konstatēt vairākus faktorus, kas ietekmē tievās zarnas tīrību, tostarp pacienta vitālie rādītāji, operācijas vēdera dobumā anamnēzē, tievās zarnas gļotādas un bārkstiņu izmaiņas. Mūsu dati liecina, ka zarnas tīrība ir labāka pacientiem ar pietūkušajiem, bet sliktāka – ar granulārājiem gļotādas laukiem. Šis fakts prasa atsevišķu sīkāku analīzi.

Attiecībā uz putudzēsējiem līdzekļiem, pēc nejaušināšanas principa visi pacienti tika sadalīti trijās grupās vai nu ar dažādām simetikona devām, vai ar placebo. Pēc literatūras datiem ir pierādīts, ka simetikona lietošana pirms KE var mazināt burbuļus tievajā zarnā un līdz ar to uzlabot gļotādas vizualizāciju. Taču joprojām nav atrasta optimālā simetikona deva. Diemžēl mūsu pētījuma dati uz esošo izmeklējumu skaitu neuzrāda ticamu simetikona iedarbības rezultātu.

Kopumā izvērtējot šo svarīgo kvalitātes rādītāju, varam secināt, ka zarnu tīrīšana pirms kapsulas endoskopijas mūsu pētījumā bija adekvāta un neietekmēja iegūtos rezultātus.

## 5.6. Pacientu sūdzības

**Nespēks, vājums un nogurdināmība.** Pēc mūsu datiem pētījuma lielākā pacientu daļa — 69% ir sūdzējiesies par nespēku, vājumu un nogurdināmību. No tiem 37 (31%) pacientiem tika diagnosticēta erozīvā enteropātija, 24 vai 20% — Krona slimības izpausmes tievajā zarnā un 16 (13%) — segmentārā enteropātija. Ir pierādīts, ka viens no iekaisīgo zarnu slimību simptomiem ir vājums, nespēks un nogurdināmība, bet to saikne ar erozīvo un segmentāro enteropātiju nav aprakstīta. Erozīvā enteropātija pārsvarā ir aprakstīta vai nu kā atsevišķi erozīvie bojājumi *duodena* augšdaļā, vai nu terminālā ileumā Krona slimības gadījumā. Šādus bojājumus parasti asociē ar NPL lietošanu. Pēc mūsu pētījuma rezultātiem ir redzams, ka erozīvā un segmentārā

enteropātija bieži statistiski ticami korelē ar augstāk minētājām sūdzībām, jo to sastapa 88% gadījumos no visiem erozīvās enteropātijas gadījumiem un 49% gadījumos no visiem segmentārās enteropātijas gadījumiem.

**Sāpes vēderā.** Puse no pacientiem, kas tika iesaistīti pētījumā, respektīvi, 91 (52%) pacients ir sūdzējies par sāpēm vēderā. No tiem 27 (30%) pacientiem bija zināma Krona slimības diagnoze, 23 (25%) — erozīvās enteropātijas diagnoze un gandrīz 16 (18%) — segmentārās enteropātijas diagnoze. Iekaisīgo zarnu slimību gadījumā sāpes vēderā ir biežs simptoms, taču tas netika saistīts ar pierādītu erozīvo un segmentāro enteropātiju. Pēc mūsu pētījuma rezultātiem ir redzams, ka gan erozīvā enteropātija, gan segmentārā enteropātija bieži korelē ar tādu pacientu sūdzību kā sāpes vēderā, jo to sastapa 55% gadījumos no visiem erozīvās enteropātijas gadījumiem un 49% gadījumos no visiem segmentārās enteropātijas gadījumiem. Tas parāda, ka pacientiem ar hroniskām sāpēm vēderā pie citiem negatīviem izmeklējumu rezultātiem ir nepieciešams veikt KE, jo pusei šādu pacientu izdodas atklāt statistiski ticamu sāpju iemeslu. Līdz ar to mēs varam uzskatīt, ka neskaidras etioloģijas sāpes vēderā ir svarīga kapsulas endoskopijas indikācija.

**Svaigas asinis fekālijās.** Pēc mūsu datiem, svaigas asinis fekālijās pirms KE tika atzīmētas 29 (17%) no visiem pētījuma pacientiem. No tiem 8 (20%) pacientiem tika diagnosticēta erozīvā enteropātija un 7 (17%) — Krona slimības izpausmes tievajā zarnā. Ir zināms, ka Krona slimības gadījumā svaigas asinis fekālijās ir viens no galvenajiem simptomiem. Katram piektajam mūsu pacientam ar erozīvo enteropātiju bija tiešas gremošanas trakta asiņošanas pazīmes (redzamas asinis fekālijās). Tātad erozīvā enteropātija ir rektālas asiņošanas cēlonis.

**Caureja.** Caureju atzīmēja 49 (28,2%) pacienti. Visbiežāk caureja tika novērota pacientiem ar šādām KE diagnozēm: Krona slimība — 17 (34,7%), segmentārā enteropātija — 13 (26,5%) un erozīvā enteropātija — 10 (20,4%). Statistiski ticamas korelācijas starp šiem simptomiem un KE diagnozi nebija.

**Aizcietējumi.** Par aizcietējumiem sūdzējās 25 (14,4%) pacienti. Visbiežāk aizcietējumi tika novēroti pacientiem ar sekojošām KE diagnozēm: erozīvā enteropātija — 6 (24,0%), angiodisplāzijas — 4 (16,0%), Krona slimība — 3 (12,0%), NPL enteropātija — 3 (12,0%). Statistiski ticama korelācija starp šo simptomu un pacientu KE diagnozi netika konstatēta. Par tādu simptomu kā nedefinējama vēdera izeja (aizcietējumi mijas ar caureju) sūdzējās 18 (10,3%) pacienti. Statistiski ticama korelācija starp šo simptomu un pacientu KE diagnozi netika konstatēta.



**Meteorisms.** Par meteorismiem sūdzējās 93 (53,5%) pacienti. Visbiežāk meteorismi tika novēroti pacientiem ar sekojošām KE diagnozēm: erozīvā enteropātija — 26 (28,0%), Krona slimība — 23 (24,7%), segmentārā enteropātija — 16 (17,2%). Statistiski ticama korelācija starp šo simptomu un pacientu KE diagnozi netika konstatēta.

### 5.7. Laboratorija

No visiem laboratoriskajiem rādītājiem, kas tika analizēti šinī pētījumā, statistiski ticama sakarība ir atrasta tikai starp pazeminātu hemoglobīnu pacientu asins analīzēs, kas tika veiktas pirms KE un KE diagnozi ( $p=0,001$ ). Pazemināts hemoglobīns tika konstatēts 83 (47,7%) pacientiem. Respektīvi, pusei pacientu pirms KE bija dzelzs deficīta anēmija. Tas parāda, ka anēmijas diagnoze ir visbiežākā nosūtīšanas diagnoze uz KE. Pēc literatūras datiem, viens no biežākajiem asiņošanas un attiecīgi anēmijas iemesliem tievajā zarnā ir angiodisplāzijas vai asinsvadu malformācijas un Krona slimības izpausmes tievajā zarnā. Pēc mūsu datiem biežākais anēmijas iemesls bija erozīvā enteropātija (22,9%), tikai tad sekoja angiodisplāzijas (21,7%) un Krona slimības izpausmes tievajā zarnā (19,3%). Jāatgādina, ka šo patoloģiju vizuālā aina ir atšķirīga, kas minimalizē kļūdainas interpretācijas gadījumus (sk. endofotogrāfijas). Šai atradnei ir ļoti svarīga klīniska nozīme, jo izrādījās, ka erozijas tievajā zarnā (pat bez iekaisīgo zarnu slimības) ir anēmijas cēlonis, visticamāk periodiskas asiņošanas dēļ. Vēl viens biežākais anēmijas iemesls izrādījās segmentārā enteropātija. To var izskaidrot ar to, ka iekaisīgos reģionos mainās bārkstiņu uzsūkšanas spējas (iekaisuma un tūskas dēļ), tādējādi netiek uzsūkts dzelzs, pat arī, ja pacients to uzņem pietiekoši daudz ar pārtiku. Šīs atradnes ļauj iekļaut pazeminātu hemoglobīnu kā vienu no papildkritērijiem pacientu nosūtīšanai uz KE izmeklēšanu.

### 5.8. *Helicobacter pylori* infekcija

Pēc mūsu pētījuma datiem tika atrasta statistiski ticama pozitīva korelācija starp aftām/erozijām tievajā zarnā un *H.pylori* infekciju ( $p=0,025$ ), t.i., *H.pylori* infekcija ir biežāk sastopama pacientiem ar aftām/erozijām tievajā zarnā. *MEDLINE* datu bāzē pa

visiem gadiem pēc meklējuma vārdiem *capsule endoscopy*, *Helicobacter pylori*, *excavated lesion/defect*, *afta*, *ulcer*, *erosion* netika atrasti pētījumi, kas izvērtē asociāciju starp *Helicobacter pylori* infekciju un tievajā zarnā aiz divpadsmitpirkstu zarnas iegremdētajiem bojājumiem. Pārsvārā visi pētījumi, kas aplūko šīs infekcijas izraisītāju, fokusējas uz barības vadu, kuņģi vai divpadsmitpirkstu zarnu. Ir pierādīts, ka *Helicobacter pylori* esamība ietekmē iegremdēto bojājumu rašanos šajos orgānos. Zināms, ka *Helicobacter pylori* ir biežākais faktors, kas izsauc kuņģa (60-80%) un divpadsmitpirkstu zarnas (70-90%) čūlas [148, 170]. *Helicobacter pylori* apdzīvo pārsvarā tikai kuņģi, kur ir ļoti skāba vide (pH=1,2-2) un pavājina gļotādas aizsargspējas. Iespējams, ka baktērija migrē un ietekmē arī pārējās tievās zarnas aizsargbarjeru. Līdz ar to zarnu sienīņa kļūst jutīgāka pret kairinātājiem vai pH izmaiņām, paaugstinot iegremdēto bojājumu risku arī tievajā zarnā.

Ir dažas publikācijas, kas norāda uz *H.pylori* asociāciju ar tievo zarnu slimībām. *Szaflarska-Poplawska A.* literatūras apskatā atrada *H.pylori* un celiakijas iespējamu saikni [171]. *Sullivan PB* ar līdzautoriem vēl 1990. gadā kontrolētā pētījumā ar 294 dažāda vecuma pediatrikajiem pacientiem pierādīja asociāciju starp *H. pylori* un hronisku diareju un malnutriciju [172]. 2000. gadā *Yon Ho Choe* ar līdzautoriem publicēja rakstu, kur analizēja *H. pylori* asociāciju ar dzelzs deficīta anēmiju un bērnu aizkavēšanos augšanā pubertātes vecumā. Pētījumā tika iesaistīti vairāk nekā 500 bērnu. Autori konstatēja, ka tādu divu faktoru kombinācija, kā *H.pylori* infekcijas esamība un dzelzs deficīta anēmija, var ievērojami aizkavēt bērnu augšanu pubertātes vecumā [173].

Mūsu izvirzītā hipotēze, ka *H.pylori* var būt saistīta arī ar tievajā zarnā iegremdētajiem bojājumiem, tika daļēji pierādīta ar statistiski ticamu pozitīvu korelāciju. Mūsuprāt, iegūtie rezultāti ir ļoti svarīgi, jo parāda iespējamo turpmāko pētījumu virzienu. Ja mēs varēsim konstatēt, kādā veidā *H.pylori* infekcija ietekmē tievo zarnu bojājumus, izsaucot aftas, čūlas, erozijas un bieži vien enteropātijas, tad attiecīgi būs iespējams ietekmēt šo patoloģisko procesu. Respektīvi, būs jāveic *H.pylori* eradikācija (ja tiek konstatēta šī infekcija pacienta organismā) pat pie neskarta augšējā gremošanas trakta (bez patoloģiskām gļotādas izmaiņām), bet ar bojājumiem tievajā zarnā. Turklāt var domāt par šī infekciozā aģenta ietekmi uz tievo zarnu audzējiem un pat uz iekaisīgajām zarnu slimībām, kas var mainīt vispārpieņemtos diagnostikas un ārstēšanas uzskatus. No otras puses, nevar neatzīmēt citu patoloģiju ietekmi (sinerģiju) uz iegremdēto bojājumu attīstību tievajā zarnā.

## 5.9. Kapsulas endoskopijas vispārējie rādītāji

**Kopējais kapsulas endoskopijas laiks, kapsulas endoskopijas kuņģa tranzīta laiks un kapsulas endoskopa tievo zarnu tranzīta laiks.** Kapsulas endoskopijas laiks mūsu pacientu grupā sakrīt ar literatūras datiem. Pēc literatūras datiem kapsulas endoskops nerasniedz aklo zarnu no 2 līdz 14% gadījumos. Pēc mūsu pētījuma rezultātiem tas bija 14% un visvairāk pacientiem ar Krona slimību, kas korelē ar literatūras datiem. Krona slimības gadījumā bieži vien veidojas tievās zarnas striktūras vai arī novēro izteikta iekaisuma reģionus, kas var veicināt kapsulas endoskopa aizkavēšanas vai pat aizturi šajās vietās. Līdz ar to risks, ka kapsulas endoskops 8 stundu laikā nerasniedz aklo zarnu ir lielāks Krona slimības gadījumā.

Ir konstatēta statistiski ticama sakarība starp kapsulas endoskopa tievās zarnas tranzīta laiku un KE diagnozi ( $p=0,042$ ). Respektīvi, dažu KE diagnožu gadījumos TZTL ir ilgāks. Salīdzinoši ilgāks TZTL ir pacientiem ar iekaisuma pazīmēm (Krona slimība tievajā zarnā, enteropātijas, celiakija) un tievās zarnas atverēm (divertikuli).

## 5.10. Reģionālie tranzīta traucējumi

Reģionālie tranzīta traucējumi ir svarīgs kapsulas endoskopijas rādītājs, jo var uzrādīt gan organisko bojājumu ietekmi uz kapsulas endoskopa pārvietošanos, gan arī funkcionālas motilitātes izmaiņas.

Reģionālie tranzīta traucējumi tika novēroti 17,8% pacientiem. Ir atrasta statistiski ticama korelācija starp reģionālo tranzīta traucējumu esamību un kapsulas endoskopijas diagnozēm ( $p=0,001$ ). Kā arī varēja prognozēt, visbiežāk RTT tika novēroti pacientiem ar Krona slimību — 45,2%. Neprognozēti augsts RTT (25,8%) ir atrasts erozīvās enteropātijas gadījumā. Tas nozīmē, ka erozīvā enteropātija kavē kapsulas endoskopa tranzītu tievajā zarnā. Praksē tas nozīmē, ka pacientiem ar aizdomām par multipliem erozīvājiem bojājumiem tievajā zarnā, piemēram, slēptas asiņošanas gadījumā, mums ir jāreķinās ar to, ka kapsulas endoskops var nerasniegt resno zarnu 8 stundu laikā. Tas savukārt nozīmē, ka mums jāparedz ilgāks kapsulas endoskopijas izmeklēšanas laiks, attiecīgi pie iespējas izvēloties kapsulas endoskops, kura darbības laiks ir ilgāks par 8 stundām. Atsevišķā mūsu pētījumā tika konstatēta

tendence, ka priekšrocība ir arī smagākiem un lielākiem kapsulas endoskopiem, piemēram, *OMOM Capsule Endoscope* sistēmai [174].

Tika novērota statistiski ticama korelācija starp reģionālajiem tranzīta traucējumiem un redzamām asinīm tievajā zarnā ( $p=0,02$ ), abnormālām bārktiņām tievajā zarnā ( $p=0,009$ ), angioektāzijām tievajā zarnā ( $p=0,04$ ) un čūlām tievajā zarnā ( $p=0,032$ ).

### 5.11. Iegremdētie bojājumi

Uzsākot kapsulas endoskopijas 2006. gadā, mēs izmantojām Digestīvās endoskopijas minimālo standarta terminoloģijas 2.0 versiju (*Minimal Standard Terminology Digestive Endoscopy — MST 2.0*). Pēc *MST 2.0* aftas tiek definētas kā dzeltenī vai balti plankumi, kam apkārt ir sarkans oreols, bieži ar plankumu centrā. Erozijs savukārt tiek definētas kā mazi balti vai dzeltenī virspusēji gļotādas defekti ar plakanām malām. Rēta ir definēta kā sarētojuma vieta, kas paliek, sadzīstot čūlai, vai arī pavada tādas endoskopijas terapeitiskas intervencijas kā sklerotizēšana vai fotokoagulācija. Čūlas ir definētas kā gļotādas plīsumi ar baltu vai dzeltenu pamatni, kam apkārt ir sarkana vai rozā apmale. Pārējās definīcijas tika ņemtas no citiem avotiem, jo tās netika aprakstītas *MST* klasifikācijā. Pēc jaunas *Minimal Standard Terminology Digestive Endoscopy — MST 3.0* versijas, aftas un erozijas tiek apvienotas vienā grupā. Kā arī pēc jaunās klasifikācijas, pie iegremdētajiem bojājumiem vairs nepieder divertikūli.

Interesanti, ka literatūrā bieži vien šo klasifikāciju neņem vērā un var sastapt arī tādas apzīmējumus kā „aftozas čūlas” (angl. — *aphtoid ulcer*) u.c. Šāda situācija norāda uz to, ka *MST* klasifikācija nav perfekta un tai piemīt vairāki trūkumi, jo prakse rāda, ka bieži vien gan konvencionālas, gan arī kapsulas endoskopijas laikā nav iespējams precīzi atšķirt vienu iegremdēto bojājuma veidu no otra. Līdz ar to savā darbā mēs apzīmējam iegremdēto bojājumu kā aftu, ja bijām skaidri par to pārliecināti. Ja nebija iespējams precīzi diferencēt aftu no erozijas, mēs izmantojām *MST 3.0* klasifikāciju, šo bojājumu traktējot kā eroziju.

Pēc mūsu pētījuma datiem iegremdētie bojājumi bija viena no biežākajām (78,7%) atradēm tievajā zarnā. Līdzīgi kā citās diagnostiski vieglāk pieejamās gremošanas trakta daļās (barības vads, kuņģis, divpadsmitpirkstu zarnas proksimālā daļa

un resnā zarna), no visiem iegremdētajiem bojājumiem visbiežāk — 133 (76,4%) — novēroja erozijas (virspusēji gļotādas bojājumi). Salīdzinoši retāk tika konstatētas čūlas (padziļināti gļotādas bojājumi) — 51 (29,3%). Visretāk tika novērotas aftas tievajā zarnā — 15 (8,6%).

Mūsu rezultāti parādīja, ka tievajā zarnā iegremdētie bojājumi ir saistīti ar pacienta sūdzībām par nespēku, nogurdināmību, vājumu ( $p=0,028$ ). Respektīvi, pacientiem ar sūdzībām par nespēku, nogurdināmību, vājumu iegremdētos bojājumus (erozijas/aftas, čūlas) sastop biežāk nekā pacientiem bez šīm sūdzībām. *MEDLINE* datu bāzē pēc meklēšanas vārdiem: *small intestine, excavated lesions, weakness, attrition, fatigue*, netika atrasti dati par līdzīgiem pētījumiem. Spriežot pēc mūsu rezultātiem, iegremdētie bojājumi tika konstatēti 83,3% pacientiem ar sūdzībām par nespēku, vājumu, nogurdināmību. Šis fakts parāda iegremdēto bojājumu esamības klīnisko nozīmīgumu un var būt kā papildus kritērijs kapsulas endoskopijas indikācijai. Tādējādi visiem pacientiem ar šādām ilgstošām sūdzībām, trūkstot citam skaidrojumam, būtu indicēts tievo zarnu izmeklējums iegremdēto bojājumu izslēgšanai.

Tievajā zarnā iegremdētie bojājumi korelē arī ar asinīm tievo zarnu lūmenā ( $p=0,026$ ). Pacientiem ar tievajā zarnā iegremdētajiem bojājumiem asins lūmenā konstatē biežāk, respektīvi, 21,2% pret 5,4%. Tas nozīmē, ka iegremdētie bojājumi ir viens no tievajās zarnas asiņošanas cēloņiem. Svarīgi, ka klīniski nozīmīgas asiņošanas cēlonis tievajā zarnā ir ne tikai čūlas, kas ir vispāratzīts, bet arī erozijas/aftas, par ko pārlicinoši liecina mūsu statistikas dati. Līdz ar to, konstatējot tādas tievajā zarnā iegremdēto bojājumu paveidus, ir nepieciešams uzsākt ārstēšanu, lai novērstu tālākas asiņošanas un anemizācijas risku. Minētais ir principiāli pretējs situācijai ar erozijām kuņģī un divpadsmitpirkstu zarnas proksimālajā daļā. Tādējādi tievajā zarnā iegremdētajiem bojājumiem piemīt līdz šim nenovērtēta klīniskā nozīme.

*MEDLINE* datu bāzē, ievadot vārdus *small intestine, erythematous mucosa, excavated lesion*, mēs neatradām datus par eritematozās gļotādas tievajā zarnā asociāciju ar iegremdētajiem bojājumiem. Tomēr pēc mūsu rezultātiem ir atrasta pozitīva korelācija starp divām šīm patoloģijām, respektīvi, pacientiem ar konstatētiem tievajā zarnā iegremdētajiem bojājumiem eritematozo gļotādu vizualizē biežāk. Klīniskā nozīme šai atradnei ir neviennozīmīga.

Literatūrā (*MEDLINE* datu bāze, meklēšanas vārdi: *congestion enteropathy, excavated lesion*) mēs neatradām ziņas par šīs enteropātijas paveida tievajā zarnā asociāciju ar iegremdētajiem bojājumiem. Mūsu rezultāti, konstatējot pozitīvu

korelāciju starp tievajā zarnā iegremdētajiem bojājumiem un sastrēguma enteropātijas diagnozi ( $p=0,05$ ), ļauj mums izvērtēt šīs enteropātijas paveida klīnisko nozīmīgumu. Šo rezultātu var mēģināt izskaidrot ar to, ka sastrēguma gadījumā tievajā zarnā samazinās gļotādas apasiņošana ar sekundāru išēmiju, respektīvi, rodas īslaicīgi apasiņošanas traucējumi, kas ietekmē zarnas gļotādu negatīvi. Proti, pavājinās gļotādas protektīvais slānis un rodas gļotādas defekti, tā rezultātā attīstās iegremdētie bojājumi.

Literatūrā (*MEDLINE* datu bāze, meklēšanas vārdi: *hemorrhagic enteropathy, excavated lesion*) mēs neatradām ziņas par šīs enteropātijas paveida tievajā zarnā asociāciju ar iegremdētajiem bojājumiem. Mūsu rezultāts, kad ir atklāta pozitīva korelācija starp tievajā zarnā iegremdētajiem bojājumiem un hemorāģiskās enteropātijas diagnozi ( $p=0,002$ ), ļauj mums to vērtēt kā klīniski nozīmīgu. Šai asociācijai pašreiz nav loģiska skaidrojuma.

Viss augstāk minētais arī izskaidro faktu, ka tika atrasta pozitīva korelācija starp tievajā zarnā iegremdētajiem bojājumiem un enteropātijas diagnozi ( $p=0,0004$ ), t.i., pacientiem ar enteropātijas diagnozi tievajā zarnā iegremdētie bojājumi tiek konstatēti biežāk. Tātad visas enteropātijas (jebkurš specifisks vai nespecifisks iekaisums tievās zarnas gļotādā) ir iegremdēto bojājumu rašanās risks.

Ir zināms, ka Krona slimības izpausme tievajā zarnā asociējas ar iegremdēto bojājumu, jo īpaši čūlu, attīstību un ar to saistītājām komplikācijām [43]. Līdz ar to mūsu pētījuma rezultāti vēlreiz ir apstiprinājuši šo faktu.

Erozijas, kā tas arī bija gaidāms, visbiežāk asociējas ar idiopātiskas erozīvās enteropātijas diagnozi — 42 (31,6%), Krona slimību — 35 (26,3%), segmentāro enteropātiju — 19 (14,3%) un angiodisplāzijām — 11 (8,3%). Literatūrā ir ļoti maz datu par erozīvo enteropātiju. Tievās zarnas gadījumā lielākoties piemin solitārus erozīvus bojājumus dažādu patoloģiju gadījumos (Krona slimības izpausme tievajā zarnā, citi autoimūnie bojājumi, ar NPL asociēti bojājumi u.c.). Tas nozīmē, ka diagnozes „erozīvā enteropātija” klīniskā nozīme nav līdz šim izvērtēta un līdz ar to arī nav atbilstošu konsekvencu klīniskajā praksē zinātnisko pētījumu trūkuma dēļ. Interesanti, ka neskatoties uz to, ka ir salīdzinoši labi aprakstīti erozīvie bojājumi tievajā zarnā Krona slimības gadījumā (kā vienā no biežākajiem etioloģiskiem momentiem pie šo iegremdēto bojājumu paveida), pēc mūsu pētījuma datiem biežuma ziņā tie bija tikai otrā vietā, kā arī pacientiem ar konstatēto erozīvo enteropātiju nebija nekādas norādes vai aizdomas par iekaisīgām zarnu slimībām. Šis fakts liecina par to, ka pacientiem

erozīvā enteropātija var būt idiopātiska un ir nepieciešami papildus pētījumi šī virzienā, lai noskaidrotu tās etioloģiskos un predisponējošos faktoros.

Segmentārās enteropātijas un angiodisplāziju gadījumos konstatējam 14,3% un 8,3% multiplas erozijas tievajā zarnā. No mūsu pētījuma izriet, ka segmentārās enteropātijas gadījumos ir eroziju attīstības risks. Hipotētiski varētu pieņemt, ka segmentārā enteropātija ir erozīvās enteropātijas priekšvēstnesis, tātad savlaicīgi to nediagnosticējot un/vai neārstējot, varētu gaidīt erozīvās enteropātijas attīstību. Līdz ar to šādos gadījumos ir nepieciešams izvērtēt ārstēšanas nepieciešamību.

Pēc mūsu pētījuma datiem tika atrasta vāja korelācija ( $p=0,072$ ) starp angiodisplāzijām un erozijām tievajā zarnā. Pieejamajā literatūrā (*MEDLINE*, meklēšanas vārdi: *small intestine, angiodysplasia, erosion*) netika atrasti pētījumi, kas izvērtētu iespējamo korelāciju starp tām un erozijām tievajā zarnā. Mūsu pētījuma dati liecina, ka iespēja novērot erozijas angiodisplāziju gadījumā pieaug. Šo faktu var mēģināt izskaidrot ar to, ka asinsvadu malformācijas gadījumos (angiodisplāzijas) izmaiņās tievās zarnas apasiņošana un gļotādas slānis kļūst trauslāks. Līdz ar to dažādiem kaitīgiem faktoriem ir vieglāk ietekmēt (bojāt) zarnas gļotādu, veicinot virspusējo gļotādas defektu (erozijas) attīstību.

Pēc mūsu datiem, aftas biežāk tika konstatētas pacientiem ar Krona slimību, nevis pacientiem ar erozīvo enteropātiju. Tātad aftas norāda vairāk uz Krona slimības enterīta iespēju, bet grupējot aftas un erozijas pēc *MST 3.0* klasifikācijas, šo izvēli mēs zaudējam. Līdz ar to automātiska *MST 3.0* enteroskopiskas klasifikācijas pielietošana kapsulas endoskopijas gadījumā mazina diagnostisko vērtību.

Interesanti, ka mēs konstatējam, ka aftas un čūlas tievajā zarnā korelē ar reģionāliem tranzīta traucējumiem ( $p=0,019$ ;  $p=0,032$ ), t.i., pacientiem ar konstatētām aftām vai čūlām tievajā zarnā RTT novēro biežāk nekā pacientiem bez šī iegremdētā bojājuma paveida. Šo faktu var mēģināt izskaidrot ar to, ka RTT ir sastrēguma enteropātijas priekšvēstnesis. Līdz ar to tranzīta traucējuma gadījumos attīstās zarnas spazmas un attiecīgi rodas īslaicīgi apasiņošanas traucējumi, kas pavājina zarnas gļotādas aizsargbarjeru. Šis patoloģiskais stāvoklis ļauj veidoties (nelabvēlīgo faktoru ietekmē) gan virspusējiem, gan padziļinātiem zarnas gļotādā iegremdētajiem bojājumiem, respektīvi, aftām un čūlām. Taču RTT progresējot, attīstās sastrēguma enteropātija, kas savukārt var vēl vairāk pasliktināt tievās zarnas gļotādas stāvokli.

Ir atrasta izteikti pozitīva korelācija starp aftām tievajā zarnā un granulāru gļotādu tievajā zarnā ( $p=0,000036$ ), t.i., pacientiem bez aftām tievajā zarnā granulāro

gļotādu konstatē retāk. Pēc literatūras datiem aftas tievajā zarnā pārsvarā asociē vai nu ar Krona slimību, vai ar celiakiju, retāk - ar tievās zarnas infekcijām (*lamblioze*, *Yersinia enterocolitica*) [43, 58, 175, 176]. Tomēr netika atrasti dati par granulāro gļotādu tievajā zarnā un to iespējamo asociāciju ar aftām. Var pieļaut domu, ka granulārā gļotāda ir autoimūnu slimību tievajā zarnā primāra izpausme. Interesanti, ka pilnīgi pretējus rezultātus mēs konstatējām, runājot par citu iegremdēto bojājumu paveidu, proti, čūlām, saistībā ar granulāro gļotādu. Pēc pētījuma rezultātiem izrādījās, ka čūlu esamība ir proporcionāla granulārās gļotādas esamībai, t.i., pacientiem bez čūlām tievajā zarnā granulāro gļotādu konstatē retāk nekā pacientiem ar tām.

Čūlas tievajā zarnā visbiežāk atradām pacientiem ar Krona slimību — 19 (37,3%), erozīvo enteropātiju — 10 (19,6%), NPL enteropātiju — 7 (13,7%) un angiodisplāzijām — 6 (11,8%). Ir zināms, ka viena no biežākajām Krona slimības izpausmēm tievajā zarnā ir čūlas. Mūsu pētījuma dati arī apstiprina šo faktu. Savukārt literatūrā (*MEDLINE* meklēšanas vārdi: *erosive enteropathy, small intestine, ulcer*) neatradām datus par erozīvās enteropātijas asociāciju ar čūlām tievajā zarnā. Taču šis fakts, ka erozīvā enteropātija bija otrais biežākais cēlonis čūlu veidošanos tievajā zarnā, liecina par to, ka šim enteropātijas paveidam ir liela klīniskā nozīme. Savukārt ir konstatēta stingra asociācija starp čūlām tievajā zarnā, celiakijas ( $p=0,01$ ) un NPL enteropātijas diagnozi ( $p=0,003$ ). Tas nozīmē, ka pacientiem ar šīm diagnozēm čūlas tievajā zarnā konstatē daudz biežāk nekā pārējiem. Ir zināms, ka viena no celiakijas komplikācijām ir čūlainais jejunoileīts [58]. Tātad mūsu darba rezultāti sakrīt ar literatūras datiem. NPL lietošanas gadījumā ir iespējamas šo medikamentu izsauktas komplikācijas, ko dēvē par NPL enteropātiju. Viena no NPL enteropātijas izpausmēm var būt čūlas. Tās var būt atsevišķas vai multiplas, variēt pēc izmēra no sīkām līdz lielām cirkulārām. No visām mūsu veiktajām kapsulas endoskopijām čūlainā NPL enteropātija ir salīdzinoši bieža diagnoze, kas klīnicistiem ir jāņem vērā.

Čūlas tievajā zarnā korelēja ar žulti tievo zarnu lūmenā ( $p=0,002$ ), respektīvi, tika konstatēta negatīva korelācija. Tātad pacientiem ar čūlām tievajā zarnā žults tievās zarnas lūmenā tiek konstatēta retāk. Ir zināms, ka žults kuņģī vai barības vadā ir patoloģisks faktors. Mūsu pētījuma rezultāti pierāda, ka žults tievajā zarnā ir labvēlīgs faktors, proti, hipotētiski tai varētu būt protektīva iedarbība uz tievās zarnas gļotādu.

Tika atrasta pozitīva korelācija starp čūlām tievajā zarnā un tievās zarnas lūmena izmaiņām (deformācija, striktūra vai obstrukcija). Tas apliecina zināmo, ka tāds iegremdēto bojājumu paveids kā čūlas dod bīstamas komplikācijas, respektīvi, deformē



un/vai sašaurina tievās zarnas lūmenu, kas savukārt var veicināt zarnas necaurejamības (ileusa) attīstību. Jo īpaši izteikti pozitīva korelācija tika novērota starp tievās zarnas čūlām un tievās zarnas lūmena stenozi ( $p=0,00003$ ). Tas vēlreiz apstiprina tievās zarnas čūlu klīnisko nozīmi.

Pacientiem ar tievās zarnas čūlām ir statistiski ticami pierādīta saikne ar izmainītu tievās zarnas kroku arhitektoniku, respektīvi, regularitāti. Ir novērots, ka pacientiem ar šādu iegremdēto bojājumu paveidu regulārs kroku izkārtojums ir krietni retāks nekā pacientiem bez tievās zarnas čūlām. Ņemot vērā šo faktu, ir loģiski pieļaut domu, ka tievās zarnas čūlas veicina ne tikai zarnas organiskus bojājumus, bet arī funkcionālus. Ja krokas paliek haotiskas, tad arī himusa virzība pa tievo zarnu tiek izjaukta. Tas savukārt var sekmēt gan malabsorbciju, gan arī dot klīniskus simptomus, tādus kā meteorismi vai pat arī sāpes vēderā. Taču ir nepieciešami papildus pētījumi šīn virzienā, lai varētu pilnībā izpētīt un izvērtēt šī procesa būtību.

Iegūtie rezultāti parāda saistību starp čūlām tievajā zarnā un eritematozās enteropātijas diagnozi ( $p=0,028$ ), t.i., pacientiem ar čūlām tievajā zarnā eritematozā enteropātija tiek konstatēta biežāk. Tādējādi var pieļaut domu, ka eritematozā enteropātija ir tievās zarnas čūlu attīstības riska faktors.

Ir atrasta pozitīva korelācija starp čūlām tievajā zarnā un asiņošanu no tievajām zarnām ( $p=0,008$ ), t.i., pacientiem ar tievās zarnas čūlām tievās zarnas asiņošana tiek novērota biežāk. Pēc literatūras datiem [23] biežākie tievās zarnas asiņošanas iemesli ir angiodisplāzijas, čūlas un karcinoma. Turklāt tas var būt jebkuras etioloģijas čūlas, respektīvi, Krona slimības dēļ, NPL enteropātijas gadījumā u.c. Tas pierāda, ka tādām iegremdēto bojājumu veidam kā čūla ir tikpat liela klīniska nozīme tievajā zarnā kā citur gremošanas traktā.

Literatūrā (*MEDLINE* datu bāze) nav publicētu pētījumu, kas detalizēti pierādītu tievajā zarnā iegremdēto bojājumu klīnisko nozīmi. Mūsu pētījums parāda un atklāj jaunas likumsakarības starp bojājumiem tievajā zarnā, klīniskajiem simptomiem un laboratoriskām atradnēm.

Mēs atradām arī vājas korelācijas vai tendences (no  $p=0,05$  līdz  $p=0,09$ ) starp atsevišķiem iegremdēto bojājumu paveidiem un kapsulas endoskopijas parametriem, kas prasa rūpīgu šīs situācijas izvērtējumu. Mēs pieļaujam domu, ka, palielinot šo gadījumu skaitu, būs iespējams konstatēt statistiski ticamu sakarību starp šiem parametriem.

Diemžēl ņemot vērā faktu, ka literatūrā praktiski nav šāda veida pētījumu par tievajā zarnā iegremdētiem bojājumiem, mēs bijām spiesti salīdzināt šos bojājumus ar līdzīgiem citās gremošanas trakta daļās (barības vads, kuņģis, divpadsmitpirkstu zarnas proksimāla daļa, resna zarna), kur šo bojājumu klīniskā nozīmē ir nesalīdzināmi daudz vairāk un ilgāk pētīta un līdz ar to daudz labāk zināma.

## 6. SECINĀJUMI

1. Kapsulas endoskopijas pacientu demogrāfiskie un fizikālie dati (augums, svars, ķermeņa masas indekss, jostas apkārtmērs) nav ticami saistīti ar iegremdētiem bojājumiem.
2. Kvalitātes kontroles rādītāji visumā atbilst kapsulas endoskopijas metodoloģijai un ticami neietekmēja iegūtos rezultātus.
3. Tievajā zarnā iegremdētie bojājumi ir statistiski ticami saistīti ar pacienta sūdzībām par nespēku, nogurdināmību, vājumu un šādu neizskaidrojamu sūdzību gadījumā ir jāapsver kapsulas endoskopijas izmeklējuma nepieciešamība.
4. Aftas un erozijas ir biežāk atrodamas pacientiem ar *H.pylori* infekciju.
5. Pazeminātais hemoglobīna līmenis pacientu asins analīzēs ir statistiski ticami saistīts ar kapsulas endoskopijas diagnozi.
6. Kapsulas endoskopijā diagnosticētie tievajā zarnā iegremdētie bojājumi tās anatomisku atšķirību dēļ (nesalīdzināmi lielāka virsma par kuņģi un resno zarnu) ir klīniski vienmēr nozīmīgi, arī virspusēju (erozīvu) bojājumu gadījumos un pat aizņemot nelielu zarnas daļu (segmentārā enteropātija).

## 7. IZMANTOTĀ LITERATŪRA

1. Ginsberg GG, Barkun AN, Bosco JJ, Isenberg GA, Nguyen CC, Petersen BT, Silverman WB, Slivka A, Taitelbaum G. Wireless capsule endoscopy: August 2002. *Gastrointest Endosc* 2002; 56:621–4
2. Pokrotnieks J. Gastrointestinālā endoskopija. Rīga, Pilatus, 2000; 31–34
3. Lewis BS, Eisen GM, Friedman S. A pooled analysis to evaluate results of capsule endoscopy trials. *Endoscopy* 2005; 37:960–5
4. Nolan DJ, Traill ZC. The current role of the barium examination of the small intestine. *Clin Radiol* 1997;52:809–20
5. Napierkowski JJ, Maydonovitch CL, Belle LS, Brand WT, Jr., Holtzmuller KC. Wireless capsule endoscopy in a community gastroenterology practice. *J Clin Gastroenterol* 2005; 39:36–41
6. Iddan G, Meron G, Glukhovsky A, Swain P. Wireless capsule endoscopy. *Nature* 2000; 405–417
7. Swain CP, Gong F, Mills TN. Wireless transmission of a color television moving image from the stomach using a miniature CCD camera, light source and microwave transmitter. *Gut* 1996, 39, A26
8. Costamagna G, Shah SK, Riccioni ME, Foschia F, Mutignani M, Perri V, et al. A prospective trial comparing small bowel radiographs and videocapsule endoscopy for suspected small bowel disease. *Gastroenterology* 2002; 123:999–1005
9. Rey JF, Kuznetsov K, Vazquez, et al. Olympus capsule endoscope for small and large bowel exploration [abstrac]. *Gastrointest Endosc* 2006; 63: AB176
10. Reena Sidhu, David S Sanders, Mark E McAlindon. Gastrointestinal capsule endoscopy: from tertiary centres to primary care. *BMJ* 2006; 332;528–531
11. Rey JF, Ladas S, Alhassani A, Kuznetsov K and the ESGE Guidelines Committee. Video capsule endoscopy: Update to guidelines (May 2006). *Endoscopy* 2006; 38: 1047-1053

12. Rondonotti E, Villa F, Mulder CJJ, Jacobs MAJM, de Franchis R. Small bowel capsule endoscopy in 2007: Indications, risks and limitations. *World J Gastroenterol* 2007; 13(46):6140-6149
13. Sidhu R, Sanders DS, Morris AJ, McAlindon ME. Guidelines on small bowel enteroscopy and capsule endoscopy in adults *Gut* 2008; 57:125–136
14. Ladas SD, et al. ESGE recommendations on VCE in investigation of small-bowel, esophageal, and colonic diseases. *Endoscopy* 2010; 42: 220–227
15. Rockey DC. Occult gastrointestinal bleeding. *N Engl J Med* 1999; 341:38-46
16. Triester SL, Leighton JA, Leontiadis GI, et al. A meta-analysis of the yield of capsule endoscopy compared to other diagnostic modalities in patients with obscure gastrointestinal bleeding. *Am J Gastroenterol* 2005; 100:2407–18
17. Nakamura M, Niwa Y, Ohmiya N, et al. Preliminary comparison of capsule endoscopy and double-balloon enteroscopy in patients with suspected small-bowel bleeding. *Endoscopy* 2006; 38:59–66
18. Marmo R, Rotondano G, Piscopo R, et al. Meta-analysis: capsule enteroscopy vs. conventional modalities in diagnosis of small bowel diseases. *Aliment Pharmacol Ther* 2005; 22:595–604
19. Liangpunsakul S, Maglinte DD, Rex DK. Comparison of wireless capsule endoscopy and conventional radiologic methods in the diagnosis of small bowel disease. *Gastrointest Endosc Clin N Am* 2004;14:43–50
20. Hadithi M, Heine GD, Jacobs MA, et al. A prospective study comparing video capsule endoscopy with double-balloon enteroscopy in patients with obscure gastrointestinal bleeding. *Am J Gastroenterol* 2006; 101:52–7.
21. Albert JG, Schulbe R, Hahn I et al. Impact of capsule endoscopy on outcome in mid-intestinal bleeding: a multicentre cohort study in 285 patients. *Eur. J. Gastroenterol. Hepatol.* 2008; 20, 971–977
22. Apostolopoulos P, Liatsos C, Gralnek IM et al. The role of wireless capsule endoscopy in investigating unexplained iron deficiency anemia after negative

endoscopic evaluation of the upper and lower gastrointestinal tract. *Endoscopy* 2006; 38: 1127–1132

23. Pennazio M, Santucci R, Rondonotti E, et al: Outcome of patients with obscure gastrointestinal bleeding after capsule endoscopy: Report of 100 consecutive cases. *Gastroenterology* 2004; 126:643–653

24. Bresci G, Parisi G, Bertoni M et al. The role of video capsule endoscopy for evaluating obscure gastrointestinal bleeding: usefulness of early use. *Am J Gastroenterol* 2005; 40: 256-259

25. Hara AK, Leighton JA, Sharma VK et al. Small bowel: preliminary comparison of capsule endoscopy with barium study and CT. *Radiology* 2004; 230: 260-265

26. VanGossum A, Francois E, Schmit A, Deviere J. A prospective comparative study between push enteroscopy in patients with obscure occult/overt digestive bleeding: Results of a prospective, blinded, multicenter study [abstract]. *Gastrointest Endosc* 2002; 55: AB88

27. Mergener K, Schembre DB, Brandabur JJ et al. clinical utility of capsule endoscopy a single center experience. *Am J Gastroenterol* 2002; 97:S299

28. Ell C, Remke S, May A et al. The first prospective controlled trial comparing wireless capsule endoscopy with push enteroscopy in chronic gastrointestinal bleeding. *Endoscopy* 2002; 34: 685

29. Hartmann D, Schnidt H, Bolz G et al. A prospective two center study comparing wireless capsule endoscopy with intraoperative enteroscopy in patients with obscure GI bleeding. *Gastrointest Endosc* 2005; 61:826

30. Fireman Z, Mahajna E, Broide E et al. Diagnosing small bowel Crohn's disease with wireless capsule endoscopy. *Gut* 2003; 52: 390-392

31. Herrerias JM, Caunedo A, Rodriguez.Tellez Met al. Capsule endoscopy in patients with suspected Crohn's disease and negative endoscopy. *Endoscopy* 2003; 35: 564-568

32. Liangpunsakul S, Chadalawada V, Rex DK et al. Wireless capsule endoscopy detects small bowel ulcers in patients with normal results from state of the art enteroclysis. *Am J Gastroenterol* 2003; 98:1295-1298

33. Lewis B, Legnani P, Gralnek IM et al. The Crohn's disease endoscopic scoring index: a new disease activity scale [abstract]. *Gastroenterology* 2004; 126: A124
34. Chong AKH, Taylor A, Miller A et al. Capsule endoscopy vs. push enteroscopy and enteroclysis in suspected small.bowel Crohn's disease. *Gastrointest Endosc* 2005; 61: 255-261
35. Buchman AL, Miller FH, Wallin A et al. Videocapsule endoscopy versus barium contrast studies for the diagnosis of Crohn's disease recurrence involving the small intestine. *Am J Gastroenterol* 2004; 99:2171-2177
36. Marmo R, Rotondano G, Piscopo R et al. Capsule endoscopy versus enteroclysis in the detection of small bowel involvement in Crohn's disease: a prospective trial. *Clin Gastroenterol Hepatol* 2005; 3: 772
37. Dubcenco E, Jeejeebhoy K, Petroniene R et al. Capsule endoscopy findings in patients with established and suspected small.bowel Crohn's disease ± correlation with radiologic, endoscopic, and histologic findings. *Gastrointest Endosc* 2005; 62: 538-544
38. Pimentel M, Chang M, Chow EJ, et al. Identification of a prodromal period in Crohn's disease but not ulcerative colitis. *Am J Gastroenterol* 2000;95:3458–62
39. Timmer A, Breuer-Katschinski B, Goebell H. Time trends in the incidence and disease location of Crohn's disease 1980–1995: a prospective analysis in an urban population in Germany. *Inflamm Bowel Dis* 1999; 5:79–84
40. Triester SL, Leighton JA, Leontiadis GI et al. A meta-analysis of the yield of capsule endoscopy compared to other diagnostic modalities in patients with non-stricturing small bowel Crohn's disease. *Am J Gastroenterol* 2006; 101: 954–964
41. Dioniso PM, Gurudu SR, Leighton JA et al. Capsule endoscopy has a significantly higher diagnostic yield in patients with suspected and established small-bowel Crohn's disease: a meta-analysis. *Am. J. Gastroenterol.* 2009; 105(6), 1240–1248
42. Cheifetz AS, Korenbluth AA, Legnani P et al. The risk of retention of the capsule endoscope in patients with known or suspected Crohn's disease. *Am J Gastroenterol* 2006; 101: 2218–2222

43. Sleisenger & Fordtran's Gastrointestinal and liver disease 8<sup>th</sup> edition. Saunders Elsevier, 2006; 2459–2490
44. Rickert RR, Carter HW. The „early” ulcerative lesion of Crohn's disease: Correlative light and scanning electronmicroscopic studies. *J Clin Gastroenterol* 1980; 2:11
45. Fujimura J, Kamoi R, Iida M. Pathogenesis of aphtoid ulcers in Crohn's disease: Correlative findings by magnifying colonoscopy, electron microscopy, and immunohistochemistry. *Gut* 1996; 38:724
46. Riddell RH. Pathology of idiopathic inflammatory bowel disease. In Kirsner JB (ed). *Inflammatory Bowel Disease*. Philadelphia, WB Saunders, 2000, p 427
47. Petroniene R, Dubcenco E, Baker J et al. Given capsule endoscopy in celiac disease: evaluation of diagnostic accuracy and interobserver agreement. *Am J Gastroenterol* 2005; 100: 685-694
48. Seigel LM, Stevens PD, Lightdale CJ et al. Combined magnification endoscopy with chromoendoscopy in the evaluation of patients with suspected malabsorption. *Gastrointest Endosc* 1997; 46: 226-230
49. Culliford A, Daly J, Diamond B et al. The value of wireless capsule endoscopy in patients with complicated celiac disease. *Gastrointest Endosc* 2005; 62: 55-60
50. Kesari A, Bobba RK, Arsura EL. Video capsule endoscopy and celiac disease. *Gastrointest Endosc* 2005; 62: 796-797
51. Howdle PD, Holmes GK. Small bowel malignancy in coeliac disease. *Gut* 2004; 53: 470
52. Hopper AD, Sidhu R, Hurlstone DP et al. Capsule endoscopy: an alternative to duodenal biopsy for the recognition of villous atrophy in celiac disease? *Dig Liv Dis* 2007; 39: 140–145
53. Rondonotti E, Spada C, Cave D et al. Video capsule enteroscopy in the diagnosis of celiac disease: a multicenter study. *Am J Gastroenterol* 2007; 102: 1624–1631



54. El-Matary W. Wireless capsule endoscopy: indications, limitations, and future challenges. *J. Pediatr. Gastroenterol. Nutr.* 2008; 46: 4–12
55. Maiden L, Elliot T, McLaughlin SD et al. A blinded pilot comparison of capsule endoscopy and small bowel histology in unresponsive celiac disease. *Dig. Dis. Sci.* 2009; 54: 1280–1283
56. Daum S, Wahnschaffe U, Glasenapp R et al. Capsule endoscopy in refractory celiac disease. *Endoscopy* 2007; 39: 455–458
57. Bayer AN, Bayless TM, Yardley JH. Intestinal ulceration and malabsorption syndromes. *Gastroenterology* 1980; 79:754
58. Sleisenger & Fordtran's Gastrointestinal and liver disease 8<sup>th</sup> edition. Saunders Elsevier, 2006; 2277–2302
59. Mata A, Liac J, Castells A et al. A prospective trial comparing wireless capsule endoscopy and barium contrast series for small bowel surveillance in hereditary GI polyposis syndrome. *Gastrointest Endosc* 2005;61: 721-725
60. Caspari R, Von Falkenhausen M, Krautmacher C et al. Comparison of capsule endoscopy and magnetic resonance imaging for the detection of polyps of the small intestine in patients with familial adenomatous polyposis or with Peutz±Jeghers' Syndrome. *Endoscopy* 2004; 36:1054-1059
61. Schulmann K, Hollerbach S, Kraus K et al. Feasibility and diagnostic utility of video capsule endoscopy for the detection of small bowel polyps in patients with hereditary polyposis syndromes. *Am J Gastroenterol* 2005; 100: 27-37
62. Burke A, Santisi J, Church J, Levinthal G. The utility of capsule endoscopy small bowel surveillance in patients with polyposis. *Am J Gastroenterol* 2005; 100: 1498-1502
63. Soares J, Lopes L, Vilas Boas G, et al. Wireless capsule endoscopy for evaluation of phenotypic expression of small-bowel polyps in patients with Peutz–Jeghers syndrome and in symptomatic first-degree relatives. *Endoscopy* 2004; 36:1060–6

64. Barkay O, Moshkowitz M, Fireman Z, et al. Initial experience of videocapsule endoscopy for diagnosing small-bowel tumors in patients with GI polyposis syndromes. *Gastrointest Endosc* 2005; 62:448–52
65. Brown G, Fraser C, Schofield G, et al. Video capsule endoscopy in Peutz–Jeghers syndrome: a blinded comparison with barium follow-through for detection of smallbowel polyps. *Endoscopy* 2006; 38:385–90.
66. Iaquinto G, Fornasarig M, Quaia M et al. Capsule endoscopy is useful and safe for small-bowel surveillance in familial adenomatous polyposis. *Gastrointest Endosc* 2008; 67: 61–67
67. Clarke JO, Giday SA, Magno P et al. How good is capsule endoscopy for detection of periampullary lesions? Results of a tertiary-referral center. *Gastrointest Endosc* 2008; 68: 267–272
68. Wong RF, Tuteja AK, Haslem DS et al. Video capsule endoscopy compared with standard endoscopy for the evaluation of small-bowel polyps in persons with familial adenomatous polyposis (with video). *Gastrointest Endosc* 2006; 64: 530–537
69. Matsumoto T, Esaki M, Moriyama T et al. Comparison of capsule endoscopy and enteroscopy with the double-balloon method in patients with obscure bleeding and polyposis. *Endoscopy* 2005; 37: 827–832
70. Barkin JS, Friedman S. Wireless capsule endoscopy requiring surgical intervention: the world’s experience. *Am J Gastroenterol* 2002; 97:A83
71. Bailey AA, Debinski H, Appleyard M et al. Diagnosis and outcome of small bowel tumors found by capsule endoscopy a three center Australian experience. *J Gastroenterol Hepatol* 2004; 19 (suppl 10): A231 AB77
72. Cobrin GM, Pittman RH, Lewis BS. Diagnosing small bowel tumors with capsule endoscopy. *Gastroenterology* 2004; 26 (Suppl. 2): AB1322
73. De Mascarenhas MNG, Da Silva LM. Small bowel tumors diagnosed by wireless capsule endoscopy: report of five cases. *Endoscopy* 2003; 35:865-868
74. Venkataraman G, Quinn A, Williams J, Hammadeh R. Clear cell sarcoma of the small bowel: a potential pitfall. *APMIS* 2005; 113: 716-719

75. Coates SW, DeMarco DC. Metastatic carcinoid tumor discovered by capsule endoscopy and not detected by esophagogastroduodenoscopy. *Dig Dis Sci* 2004; 49: 639-641
76. Pennazio M. Small.intestinal pathology in capsule endoscopy: tumors. *Endoscopy* 2005; 37: 1008-1017
77. Flieger D, Keller R, May A et al. Capsule endoscopy in gastrointestinal lymphomas. *Endoscopy* 2005; 37: 1174-1180
78. Urbain D, De Looze D, Demedts I et al. Video capsule endoscopy in small-bowel malignancy: a multicenter Belgian study. *Endoscopy* 2006; 38: 408–411
79. Rondonotti E, Pennazio M, Toth E et al. Small-bowel neoplasms in patients undergoing video capsule endoscopy: a multicenter European study. *Endoscopy* 2008; 40: 488–495
80. Cobrin GM, Pittman RH, Lewis BS. Increased diagnostic yield of small bowel tumors with capsule endoscopy. *Cancer* 2006; 107: 22–27
81. Bailey AA, Debinski HS, Appleyard MN et al. Diagnosis and outcome of small bowel tumors found by capsule endoscopy: a three-center Australian experience. *Am J Gastroenterol* 2006; 101: 2237–2243
82. Prakoso E, Selby WS. Capsule endoscopy in patients with malignant melanoma. *Am J Gastroenterol* 2007; 102: 1204–1208
83. Spada C, Riccioni ME, Familiari P et al. Video capsule endoscopy in small-bowel tumours: a single centre experience. *Scand J Gastroenterol* 2008; 43: 497–505
84. Schwartz GD, Barkin JS. Small-bowel tumors detected by wireless capsule endoscopy. *Dig Dis Sci* 2007; 52: 1026–1030
85. Bjarnason I, Hayllar J, Macherson AJ, et al. Side effects of non-steroidal anti-inflammatory drugs on the small and large intestine in humans. *Gastroenterology* 1993; 104:1832
86. Sleisenger & Fordtran's Gastrointestinal and liver disease 8<sup>th</sup> edition. Saunders Elsevier, 2006; 2590–2591

87. Allison MC, Howatson AG, Torrance CJ, et al. Gastrointestinal damage associated with the use of nonsteroidal antiinflammatory drugs. *N Engl J Med* 1992; 327:749
88. Maiden L, Thjodleifsson B, Theodors A et al. A quantitative analysis of NSAID-induced small bowel pathology by capsule enteroscopy. *Gastroenterology* 2005; 128: 1172-1178
89. Goldstein J, Eisen G, Lewis B et al. Video capsule endoscopy to prospectively assess small bowel injury with celecoxib, naproxen plus omeprazole, and placebo. *Clin Gastroenterol Hepatol* 2005; 3: 133-141
90. Graham DY, Opekun AR, Willingham FF, Qureshi WA. Visible small intestinal mucosal injury in chronic NSAID users. *Clin Gastroenterol Hepatol* 2005; 3: 55-59
91. Mylonaki M, MacLean D, Fritscher-Ravens A, Swain P. Wireless capsule endoscopic detection of Meckel's diverticulum after nondiagnostic surgery. *Endoscopy* 2002; 34: 1018-1020
92. Soares J, Lopes L, Villas-Boas G, Pinho C. Ascariasis observed by wireless capsule endoscopy. *Endoscopy* 2003; 35: 194
93. Gonzalez Suarez B, Guarner C, Escudero JR et al. Wireless capsule video endoscopy: a new diagnostic method for aortoduodenal fissure. *Endoscopy* 2002; 34: 938
94. Nageshwar Reddy D, Siriam PV, Rao GV, Bhaskar Reddy D. Capsule endoscopy appearances of small bowel tuberculosis. *Endoscopy* 2003; 35:99
95. Rondonotti E, Abbiati C, Signorelli C, et al. Reaching the ileocecal valve during capsule enteroscopy in independent both from intestinal preparation with laxatives and from the use of prokinetic drugs prior to the exam. *Gastroenterology* 2004; 126:A461.
96. Rondonotti E, Herrerias JM, Pennazio M, et al. Complications, limitations and failures of capsule endoscopy: a review of 733 cases. *Gastrointest Endosc* 2005; 62(5):712-6
97. Melmed GY, Lo SK. Capsule endoscopy: practical applications. *Clin Gastroenterol Hepatol* 2005; 3:411-22

98. Niv Y., Niv G. Capsule endoscopy: role of bowel preparation successful visualization. *Scand J Gastroenterol*, 2004; 39:1005–9.
99. Niv Y., Niv G., Wisner K., et al. Capsule endoscopy-comparison of two strategies of bowel preparation. *Aliment Pharmacol Ther*, 2005; 22:957–62.
100. Fireman Z., Paz D., Kopelman Y. Capsule endoscopy: improving transit time and image view. *World J Gastroenterol*, 2005; 11 (37):5863
101. Albert J, Gobcl C.M., LeBke J., et al. Simethicone for small bowel preparation for capsule endoscopy: a systematic, single-blinded, controlled study. *Gastrointest Endosc* 2004; 4(4): 487-91
102. Viazis N, Sgouros S, Papaxoinis K, et al. Bowel preparations increases the diagnostic yield of capsule endoscopy: a prospective, randomised, controlled trial. *Gastrointest Endosc* 2004; 60: 534–8.
103. Dai N, Gubler C, Hengsteler P, et al. Improved capsule endoscopy after bowel preparation. *Gastrointest Endosc* 2005; 61:28–31
104. Ben-Soussan E, Savoye G, Antonietti M, et al. Is a 2-liter PEG preparation useful before capsule endoscopy? *J Clin Gastroenterol* 2005; 39:381–4
105. Rokkas T, Papaxoinis K, Triantafyllou K et al. Does purgative preparation increase the diagnostic yield of small bowel video capsule endoscopy? A meta-analysis. *Am J Gastroenterol* 2009; 104: 219–227
106. Shiotani A, Opekun AR, Graham DY. Visualization of the small intestine using capsule endoscopy in human subjects. *Dig Dis Sci* 2007; 52: 1019–1025
107. Triantafyllou K, Kalli T, Ladas SD. Small bowel purge after the entrance of the capsule in the duodenum results to better quality of bowel preparation for video-capsule endoscopy. Prospective, randomized, double-blind, placebo-controlled, real time viewer assisted study. *Gastrointest Endosc* 2008; 134 (Suppl 1): A339
108. Mergener K, Ponchon T, Gralnek I et al. Literature review and recommendations for clinical application of small-bowel capsule endoscopy, based on a panel discussion by international experts. Consensus statements for small-bowel capsule endoscopy, 2006/2007. *Endoscopy* 2007; 39: 895–909

109. Ben-Soussan E, Savoye G, Antonietti M, et al. Factors that affect gastric passage of video capsule. *Gastrointest Endosc* 2005; 62(5):785–90
110. Leung WK, Chan FK, Fung SS, Wong MY, Sung JJ. Effect of oral erythromycin on gastric and small bowel transit time of capsule endoscopy. *World J Gastroenterol* 2005;11(31): 4865–8.
111. Selby W. Complete small bowel transit in patients undergoing capsule endoscopy: determining factors and improvement with meloclopramide. *Gastrointest Endosc* 2005; 61(1): 80–5
112. Keuchel M, Voderholzer W, Sehenk G, et al. Domperidone shortens gastric transit time of video capsule endoscope. *Endoscopy* 2003; 35(Suppl 2):A185
113. Schmelkin I. Tegaserod decreases small bowel transit times in patients undergoing capsule endoscopy. *Gastrointest Endosc* 2004; 59:AB1819
114. Kim YS, Chun HJ, Kim KO, et al. Comparison of two bowel preparations for capsule endoscopy: NPO versus PEG. *Gastrointest Endosc* 2003;57:AB 169
115. Chong A, Miller A, Taylor A, et al. Randomised controlled trial of polyethylene glycol administration prior to capsule endoscopy. In: Proceedings of the 3rd International Conference on Capsule Endoscopy; Miami (FL). Yoqneam, Israel: Given Imaging; 2004. p. 57
116. Ge ZZ, Chen HY, Gao YJ, et al. The role of simeticone in small-bowel preparation for capsule endoscopy. *Endoscopy* 2006; 38: 836–840
117. Cave D, Legnani P, de Franchis R, et al. ICCE consensus for capsule retention. *Endoscopy* 2005 ; 37:1065–7
118. Tang SJ, Zanati S, Dubcenco E, et al. Capsule endoscopy regional transit abnormality: a sign of underlying small bowel pathology. *Gastrointest Endosc* 2003; 58: 598–602
119. Sears DM, Avots-Avotins A, Culp K, et al. Frequency and clinical outcome of capsule retention during capsule endoscopy for GI bleeding of obscure origin. *Gastrointest Endosc* 2004; 60: 822–7

120. Barkin JS., O'Loughlin C. Capsule endoscopy contraindications: complications and how to avoid their occurrence. *Gastrointest Endosc Clin N Am* 2004; 14: 61-5
121. Mow WS, Lo SK, Targan SR, et al. Initial experience with wireless capsule enteroscopy in the diagnosis and management of inflammatory bowel disease. *Clin Gastroenterol Hepatol* 2004; 2: 31-40
122. Guilhon de Araujo Sant'Anna AM, Dubois J, Miron MC, Seidman EG. Wireless capsule endoscopy for obscure small bowel disorders: final results of the first pediatric controlled trial. *Clin Gastroenterol Hepatol* 2005; 3: 264-270
123. Eliachim R, Fischer D, Suissa A, et al. Wireless capsule endoscopy is a superior diagnostic tool in comparison to barium follow through and computerized tomography in patients with suspected Crohn's disease. *Eur J Gastroenterol Hepatol* 2003; 15:353-7
124. Boivin M, Lochs H, Voderholzer W. Does passage of the patency capsule indicate small bowel patency? *Endoscopy* 2005;37: 808-15.
125. Delvaux M, Ben Soussan E, Laurent V, et al. Clinical evaluation of the M2A patency capsule system before a capsule endoscopy procedure in patients with suspected intestinal stenosis. *Endoscopy* 2005;37:801-7.
126. Spada C, Spera G, Riccioni M, et al. A novel diagnostic tool for detecting function patency of the small bowel: the given patency capsule. *Endoscopy* 2005; 37:793-800
127. Mata A, Llach J, Bordas JM. Wireless capsule endoscopy. *World J. Gastroenterol* 2008; 14:1969-1971
128. Pennazio M. Capsule endoscopy: where are we after 6 years of clinical use? *Dig. Liver Dis* 2006; 38: 867-878
129. Liao Z, Gao R, Xu C, Li ZS. Indications and detection, completion, and retention rates of small-bowel capsule endoscopy: a systematic review. *Gastrointest. Endosc* 2010; 71(2): 280-286
130. Westerhof J, Weersma RK, Koornstra JJ. Risk factors for incomplete small-bowel capsule endoscopy. *Gastrointest Endosc* 2009; 69: 74-80

131. Triantafyllou K, Kalantzis C, Papadopoulos AA et al. Video-capsule endoscopy gastric and small bowel transit time and completeness of the examination in patients with diabetes mellitus. *Dig Liv Dis* 2007; 39:575–580
132. Papadopoulos AA, Triantafyllou K, Kalantzis C et al. Effects of ageing on small bowel video capsule endoscopy examinations. *Am J Gastroenterol* 2008; 103: 1–7
133. Lai LH, Wong GLH, Lau JYW. Initial experience of real-time capsule endoscopy in monitoring progress of the video capsule through the upper GI tract. *Gastrointest Endosc* 2007; 66: 1211–1214
134. Maratka Z. Illustrated Terminology, Definitions and Diagnostic Criteria in Digestive Endoscopy. Normed Verlag, Bad Homburg, 1992; 64
135. Aabakken L, Rembacken B, LeMoine O, Kuznetsov K, et al. Minimal standard terminology for gastrointestinal endoscopy — MST 3.0. *Endoscopy* 2009; 41(8):727–8
136. Body Mass Index Classification. World Health Organization webpage. Available at: [http://www.who.int/bmi/index.jsp?introPage=intro\\_3.html](http://www.who.int/bmi/index.jsp?introPage=intro_3.html), Accessed April 24, 2011
137. Lejniece S. Klīniskā hematoloģija. Nacionālais medicīnas apgāds, 2002. p73–100; 286
138. Sinkeviča D. Laboratorijas testu interpretācijas rokasgrāmata ārstiem. Nacionālais Medicīnas serviss-laboratorija, 2008. p169–186
139. Carretero C, Fernandez-Urien I, Betes M, Munoz-Navas M. Role of videocapsule endoscopy for gastrointestinal bleeding. *World J Gastroenterol* 2008;14(34):5261–5264
140. Carey EJ, Leighton JA, Heigh RI, Shiff AD, Sharma VK, Post JK, Fleischer DE. A single-center experience of 260 consecutive patients undergoing capsule endoscopy for obscure gastrointestinal bleeding. *Am J Gastroenterol* 2007; 102; 1:89–95
141. Haynes SR, Lawlor PGP. An assessment of the consistency of ASA physical status classification allocation. *Anaesth* 1996; 50:195–9
142. Shiolani A, Opekun AR, Graham DY. Visualization of the small intestine using capsule endoscopy in healthy subjects. *Dig Dis Sci* 2007; 52; 4:1019–1025



143. Pons Beltran V, Carretero C, Gonzalez-Suarez B, Fernandez-Urien I, Munoz-Navas M. Intestinal preparation prior to capsule endoscopy administration. *World J Gastroenterol* 2008; 14(37):5773–5775
144. Fireman Z, Kopelman Y, Fish L, Sternberg A, Scapa E, Mahaina E. Effect of oral purgatives on gastric and small bowel transit time in capsule endoscopy. *Isr. Med. Assoc J* 2004; 6(9):521–523
145. Endo H, Kondo Y, Inamori M, Ohya T, Yanagawa T, Asayama M, et al. Ingesting 500ml of Polyethylene Glycol Solution During Capsule Endoscopy Improves the Image Quality and Completion Rate to the Cecum. *Dig Dis Sci* 2008 Dec; 53(12):3201–5
146. Hosono K, Endo H, Sakai E, Sekino Y, et al. Optimal Approach for Small Bowel Capsule Endoscopy Using Polyethylene Glycol and Metoclopramide with the Assistance of a Real-Time Viewer. *Digestion* 2011 Apr 15; 84(2):119–125
147. Iwamoto J, Mizokami Y, Shimokobe K, Ito M, et al. The effect of metoclopramide in capsule endoscopy. *Hepatogastroenterology*. 2010 Nov-Dec; 57(104):1356–9.
148. Chey WD, Wong BCY. American College of Gastroenterology guideline on the management of *Helicobacter pylori* infection. *Am J Gastroenterol* 2007; 102:1808
149. Malfertheiner P, Megraud F, O'Morain C, et al. Current concepts in the management of *Helicobacter pylori* infection: the Maastricht III Consensus Report. *Gut* 2007; 56:772.
150. Korman LY, Delvaux M, Gay G, Hagenmuller F, Keuchel M, et al. Capsule Endoscopy Structured Terminology (CEST): Proposal of a Standardized and Structured Terminology for Reporting Capsule Endoscopy Procedures. *Endoscopy* 2005; 37; 10:951–959, 978
151. Medical Dictionary at the Free Dictionary by Farlex. Available at: <http://medical-dictionary.thefreedictionary.com/enteropathy>, Accessed April 24, 2011
152. De Franchis K, Avgerinos A, Barkin J, et al. ICCE Consensus for Bowel Preparation and Prokinetics. *Endoscopy* 2005; 37, 10:1040–1045
153. World Medical Association Declaration of Helsinki. Recommendations guiding physicians in biomedical research involving human subjects. *JAMA* 1997; 277:925–6.

154. Groeneveld RA, Meeden G. Measuring Skewness and Kurtosis. *The Statistician* 1984; 33 (4): 391–399
155. United Nations Educational, Scientific and Cultural Organisation (UNESCO) webpage. Available at:  
[http://www.unesco.org/webworld/idams/advguide/Chapt4\\_2.htm](http://www.unesco.org/webworld/idams/advguide/Chapt4_2.htm) , Accessed April 24, 2011
156. Baltiņš M. Lietišķā epidemioloģija. Zinātne, 2003. p155
157. Arguelles–Arias F, Gaunedo A, Romero J et al. The value of capsule endoscopy in pediatric patients with a suspicion of Crohn’s disease. *Endoscopy* 2004; 36: 869±873
158. Derovs A, Eglite I, Derova J, Pokrotnieks J. Small bowel capsule endoscopy in pediatric patients: first ten patients. *JCC (Journal of Crohn’s & Colitis)* 2009; (Suppl., Vol.3., Issue 1.) p12
159. Jensen MK; Tipnis NA; Bajorunaite R; Sheth MK; Sato TT; Noel RJ Capsule endoscopy performed across the pediatric age range: indications, incomplete studies, and utility in management of inflammatory bowel disease. *Gastrointest Endosc* 2010 Jul; Vol. 72 (1), pp. 95–102
160. Santoyo-Valenzuela R, Ibarra-Rodríguez J, Hernández-Gutiérrez M. The experience Obtained in a private hospital using endoscopy capsule. *Rev Gastroenterol Mex* 2008 Apr-Jun; 73(2):75–9.
161. Knopp TC, Mardini HE, Peña LR. Wireless capsule endoscopy indication as a predictor of study quality. *Dig Dis Sci* 2008 Jul; 53(7):1898–901
162. Benavente Montoya M, Frisancho Velarde O. Diagnostic yield of the endoscopic capsule and their impact in the clinical outcome. *Rev Gastroenterol Peru* 2007 Oct-Dec; 27(4):349–60
163. Tatar EL, Shen EH, Palance AL, Sun JH, Pitchumoni CS. Clinical utility of wireless capsule endoscopy: experience with 200 cases. *J Clin Gastroenterol* 2006 Feb; 40(2):140–4

164. Teramoto Matsubara O, Zamarripa Dorsey F, López Acosta ME. Capsule endoscopy: The evolution in the diagnosis of small bowel diseases. *Rev Gastroenterol Mex* 2005 Apr-Jun; 70(2):138–42
165. Caunedo A, Rodríguez-Téllez M, García-Montes JM, Gómez-Rodríguez BJ et al. Usefulness of capsule endoscopy in patients with suspected small bowel disease. *Rev Esp Enferm Dig* 2004 Jan; 96(1):10–21
166. Velayos Jiménez B, Fernández Salazar L, Aller de la Fuente R, et al. Study of gastrointestinal transit times with capsule endoscopy. *Gastroenterol Hepatol*, 2005; 28(6):315–20
167. Derovs A, Derova J, Pokrotnieks J. Pacienta aprūpes līmenis neietekmē kapsulas endoskopa kuņģa un tievās zarnas tranzīta laiku. *RSU Zinātniskie raksti* 2010. [Pieņemts publicēšanai]
168. Derovs A., Derova J. Pokrotnieks J. „The comparison of three capsule endoscopy systems’ software using first 100 patients experience”; *Gut*, November 2009, Vol 58, Supplement II / *Endoscopy* Supplement 1; A381
169. Derovs A., Derova J., Pokrotnieks J. Pirmā unikālā pieredze, izvērtējot zarnu tīrīšanu pirms kapsulas enteroskopijas kā metodes kvalitātes rādītāju. *RSU Zinātniskie raksti* 2009; 90–99
170. Carolyn J. Hildreth, Cassio Lynn, Richard M. Glass. *Helicobacter pylori*. *JAMA*. 2008; 300(11):1374
171. Szaflarska-Poplawska A. Coeliac disease and *Helicobacter pylori* infection. *Gastroenterologia Polska* 2004, 11 (2): 159–162
172. Sullivan PB, Thomas JE, Wight DG, Neale G, Eastham EJ, Corrah T, Lloyd-Evans N, Greenwood BM. *Helicobacter pylori* in Gambian children with chronic diarrhoea and malnutrition. *Arch Dis Child* 1990 Feb; 65(2):189–91.
173. Yon Ho Choe, Soon Ki Kim, Yun Chul Hong. *Helicobacter pylori* infection with iron deficiency anaemia and subnormal growth at puberty. *Arch Dis Child* 2000; 82:136–140

174. Derovs A, Derova J, Pokrotnieks J. The comparison of three type of capsule endoscopes by small bowel transit time in patients with Crohn's disease. *JCC*, Vol.5, Issue 1, February 2011: S49
175. Grant SC, Harrington CI, Harris SC. Aphthous ulceration as a presentation of *Giardia lamblia* infection. *Br Dent J* 1989 Jun 24; 166(12):457
176. Atkinson GO Jr, Gay BB Jr, Ball TI Jr, Caplan DB. *Yersinia enterocolitica* colitis in infants: radiographic changes. *Radiology* 1983 Jul; 148(1):113–6

## 8. AUTORA PUBLIKĀCIJAS UN ZIŅOJUMI

### 8.1. Raksti recenzējamos izdevumos un medicīnas periodikā

1. Деров А.А., Дерова Е.Н., Покротниекс Ю.Я. Значение капсульной эндоскопии в диагностике эрозивно-язвенных поражений тонкой кишки у больных с астеническими проявлениями. *Экспериментальная и клиническая гастроэнтерология* 2011 (angl.) Excavated lesions in the small bowel are associated with patients complains on fatigue, weakness and attrition. *Eksp Klin Gastroenterol.* 2011;(6):55-8
2. Gross V, Bunganic I, Belousova EA, Mikhailova TL, Kupcinskas L, Kiudelis G, Tulassay Z, Gabalec L, Dorofeyev AE, Derova J, Dilger K, Greinwald R, Mueller R, Derovs A. et al.; International BUC-57 Study Group. 3g mesalazine granules are superior to 9mg budesonide for achieving remission in active ulcerative colitis: a double-blind, double-dummy, randomised trial. *J Crohns Colitis*, 2011 Apr; 5(2):129-38
3. Kruis W, Jonaitis L, Pokrotnieks J, Mikhailova TL, Horynski M, Bátorvský M, Lozynsky YS, Zakharash Y, Rácz I, Kull K, Vcev A, Faszczyk M, Dilger K, Greinwald R, Mueller R, Derovs A, Derova J et al.; International Salofalk OD Study Group. Randomised clinical trial: a comparative dose-finding study of three arms of dual release mesalazine for maintaining remission in ulcerative colitis. *Aliment Pharmacol Ther* 2011 Feb; 33(3):313–22
4. Derovs A., Derova J., Pokrotnieks J. Kapsulas enteroskopijas pielietojums dažāda aprūpes līmeņa pacientiem. *RSU Zinātniskie raksti* 2010/2; 16-23
5. Derovs A., Derova J., Pokrotnieks J. Helicobacter pylori asociācija ar tievo zarnu iegremdētiem bojājumiem. *RSU Zinātniskie raksti* 2010/1; 91-95

6. Derovs A., Derova J., Pokrotnieks J. Pirmā unikālā pieredze, izvērtējot zarnu tīrīšanu pirms kapsulas enteroskopijas kā metodes kvalitātes rādītāju. *RSU Zinātniskie raksti* 2009; 90–99
7. Derovs A., Derova J., Pokrotnieks J. Pirmā pieredze kapsulas enteroskopijas pielietojumā Baltijas valstīs neskaidras etioloģijas asiņošanas no gremošanas trakta, anēmijas un abdominālo sāpju diagnostikā. *RSU Zinātniskie raksti* 2009; 14–21
8. Kruis W, Kiudelis G, Rácz I, Gorelov IA, Pokrotnieks J, Horynski M, Batovsky M, Kykal J, Boehm S, Greinwald R, Mueller R, Derovs A, Derova J et al.; International Salofalk OD Study Group. Once daily versus three times daily mesalazine granules in active ulcerative colitis: a double-blind, double-dummy, randomised, non-inferiority trial. *Gut*. 2009 Feb; 58(2):233–40
9. Derovs A., Pokrotnieks J., Derova J., Gude I., Basmanova V. „Videokapsulas endoskopija: jauna mode vai nepieciešamība?”; *Latvijas Ārsts* 3/2007; (5 lpp)

## **8.2. Ziņojumi kongresos un konferencēs**

1. Derovs A. Correlation between the excavated lesions found in small bowel during capsule endoscopy and patients vital signs. 13-й Славяно-Балтийский научный форум „Санкт-Петербург – Гастро-2011”. St.Peterburg, Russian Federation. May 19, 2011. (mutisks ziņojums)
2. Derovs A. Small bowel capsule endoscopy. Latvian experience. 13-й Славяно-Балтийский научный форум „Санкт-Петербург – Гастро-2011”. St.Peterburg, Russian Federation. May 18, 2011. (mutisks ziņojums)
3. Derovs A., Derova J., Pokrotnieks J. Excavated lesions in small bowel found during capsule endoscopy correlates with patient vital signs. Falk Symposium 177: Endoscopy Live Berlin 2011. Intestinal Disease Meeting. April 15-16, 2011. Berlin, Germany (stenda referāts)

4. Derovs A., Derova J., Pokrotnieks J. Triju kapsulas endoskopijas sistēmu salīdzinājums pēc tievās zarnas tranzīta laika pacientiem ar pierādītu krona slimību. RSU 10. Zinātniskā konference. 14–15. aprīlī, 2011. Rīga, Latvija. (stenda referāts)
5. Derovs A., Derova J., Pokrotnieks J. The comparison of three type of capsule endoscopes by small bowel transit time in patients with Crohn's disease. 6th Congress of ECCO – European Crohn's and Colitis Organisation – „Inflammatory Bowel Diseases 2011”. February 24–26, 2011. Dublin, Ireland. (stenda referāts)
6. Pokrotnieks J., Derova J., Sitkin S., Derovs A. Capsule enteroscopy small bowel transit time doesn't correlate with vital signs. Falk Symposium 174: Gut and Liver. August 27–28, 2010. Beijing, China. (stenda referāts)
7. Derovs A., Derova J., Sitkin S., Pokrotnieks J. Quality of bowel cleansing level before video capsule endoscopy, using most popular bowel cleansing scheme. Falk Symposium 174: Gut and Liver. August 27–28, 2010. Beijing, China. (stenda referāts)
8. Derova J., Derovs A., Sitkin S., Pokrotnieks J. Capsule enteroscopy diagnostic yield for chronic abdominal pain. Falk Symposium 174: Gut and Liver. August 27–28, 2010. Beijing, China. (stenda referāts)
9. Derovs A., Derova J. Pokrotnieks J. Kapsulas enteroskopijas pielietošana neskaidras etioloģijas sāpju vēdera diagnostikā. RSU 9. Zinātniskā konference. 18. –19. martā, 2010. (stenda referāts)
10. Derovs A. Kapsulas enteroskopijas pielietošana neskaidras etioloģijas sāpju vēdera diagnostikā. RSU 9. Zinātniskā konference. 2010. gada 19. martā. (mutisks ziņojums)
11. Derovs A., Derova J. Pokrotnieks J. The comparison of three capsule endoscopy systems' software using first 100 patients experience. GASTRO 2009 UEGW/WCOG (United European Gastroenterology Week / World Congress of Gastroenterology). November 21–25, 2009. London, UK. (stenda referāts)

12. Derovs A. Kapsulas endoskopija Latvijā: triju gadu pieredze. Latvijas IV Gastroenterologu kongress. 2009. gada, 7. novembrī (mutisks ziņojums)
13. Derovs A. Experience of capsule enteroscopy in Latvia. International Conference „Small bowel diseases: new possibilities for diagnosis and treatment”. October 2, 2009. Kaunas, Lithuania. (mutisks ziņojums)
14. Derovs A. Capsule endoscopy in family doctor practice to reveal the reason of unclear etiology chronic anemia. 15th Wonca Europe Conference / 32.SGAM-Kongress/32e Congres de la SSMG „The Fascination of Complexity — Dealing with Individuals in a Field of Uncertainty” September 17–19, 2009. Basel, Switzerland. (stenda referāts)
15. Derovs A. Small bowel capsule endoscopy in pediatric patients: first ten patients. International Symposium on Paediatric Inflammatory Bowel Disease (PIBD 2009). September 9–12, 2009. Paris, France. (stenda referāts)
16. Derovs A. Pirmās deviņdesmit enterokapsulas endoskopijas Latvijā. Rīgas Stradiņa universitātes Tālākizglītības fakultātes 2008./2009. g. rīkotajā rezidentu XII zinātniski-praktiskajā konferencē un konkursā „Aktualitātes medicīnā”. 2009. gada 10. jūnijā. Rīga, Latvija. (mutisks ziņojums)
17. Derovs A., Derova J., Pokrotnieks J. The comparison of three capsule endoscopy systems’ software. Falk Symposium 169: Inflammation in the Intestinal Tract: Pathogenesis and Treatment. May 15, 2009. Kiev, Ukraine. (stenda referāts)
18. Derovs A., Derova J., Pokrotnieks J. First experience with OMOM capsule endoscope system in Baltic States. Falk Symposium 169: Inflammation in the Intestinal Tract: Pathogenesis and Treatment. May 15, 2009. Kiev, Ukraine. (stenda referāts)
19. Derovs A., Derova J., Pokrotnieks J. OMOM capsule endoscope system: first experience in Baltic states. 5th Congress of the Croatian Society of Gastroenterology with international participation. April 4, 2009. Dubrovnik, Croatia. (stenda referāts)



20. Derovs A., Derova J., Pokrotnieks J. OMOM kapsulas endoskopija: pirmā pieredze Baltijā. RSU 8. Zinātniskā konference. 2009. gada 3. aprīlī. Rīga, Latvija. (stenda referāts)
21. Derovs A. Triju kapsulas endoskopijas sistēmu programmatūras salīdzinājums. RSU 8. Zinātniskā konference. 2009. gada 3. aprīlī. Rīga, Latvija. (mutisks ziņojums)
22. Derovs A. Kapsulas endoskopija: praktiskā pielietošana. P. Stradiņa KUS klīnikas centru sēde. 2009. gada 17. martā, Rīga, Latvia. (mutisks ziņojums)
23. Derovs A. Given Imaging un Olympus Endocapsule sistēmu programmatūras salīdzinājums. RSU 7. Zinātniskā konference. 2008. gada 14. martā. Rīga, Latvia. (mutisks ziņojums)
24. Derovs A. Derova J., Pokrotnieks J. Given Imaging systems software in comparison with Olympus Endocapsule software on novice point of view. European Bridging Meeting in Gastroenterology & EAGE Postgraduate Course. November 23, 2007. Magdeburg, Germany. (stenda referāts)
25. Derovs A. Capsule endoscopy: PillCam vs. Endocapsule. European Bridging Meeting in Gastroenterology & EAGE Postgraduate Course. November 23, 2007. Magdeburg, Germany. (mutisks ziņojums)
26. Derovs A. Kapsulas endoskopija: pirmā pieredze Baltijā. Latvijas III Gastroenterologu kongress. 2007. gada 10. novembrī. Rīga, Latvija. (mutisks ziņojums)
27. Derovs A. Kapsulas endoskopija terapeitiskajā skatījumā. Farmakoloģijas kompānijas Ipsen rīkotā konferencē „Kā pareizi sagatavot pacientus izmeklējumiem kuņģa zarnu traktā?”, 2007. gada 11. septembrī. Rīga, Latvija. (mutisks ziņojums)
28. Derovs A. Pacientu gatavošana kapsulas endoskopijai, tehnika un tehnoloģija. Gastroenterologu asociācijas sēdē „Kapsulas endoskopija: vai 21. gs. metodika?”. 2006. gada 22. septembrī. Rīga, Latvija. (mutisks ziņojums)

## 9. ATTEĒLU SARAKSTS

|   |    |
|---|----|
| 2.1. att. <i>Given Imaging PillCam SB2</i> kapsulas endoskops (Izraēla-SV).....                             | 14 |
| 2.2. att. Olympus (Japāna) firmas kapsulas endoskops ( <i>Olympus ndocapsule</i> ).....                     | 15 |
| 2.3. att. <i>OMOM Capsule Endoscope</i> (Ķīnas Tautas republika).....                                       | 15 |
| 2.4. att. <i>MiroCam</i> (Dienvidkoreja).....   | 15 |
| 2.5. att. Kapsulas endoskopa principiālā shēma.....   | 18 |
| 2.6. att. Kapsulas endoskopa darbības princips.....   | 19 |
| 2.7. att. Akūta asiņošana. Asins zarnas lūmenā. (Endofotogrāfija no autora arhīva).....                     | 21 |
| 2.8. att. Akūta asiņošana no angiodispāzijas. (Endofotogrāfija no autora arhīva).....                       | 21 |
| 2.9. att. Akūts iekaisums terminālajā ileumā. (Endofotogrāfija no autora arhīva).....                       | 23 |
| 2.10. att. Akūts iekaisums ar lūmena šaurējumu. (Endofotogrāfija no autora arhīva).....                     | 24 |
| 2.11. att. Krona iekaisums terminālā ileumā. (Endofotogrāfija no autora arhīva).....                        | 24 |
| 2.12. att. Krona slimības pseidopolipi. (Endofotogrāfija no autora arhīva).....                             | 24 |
| 2.13. att. Celiakijas aina tievajās zarnās. (a) (Endofotogrāfija no autora arhīva).....                     | 26 |
| 2.14. att. Celiakijas aina tievajās zarnās. (b) (Endofotogrāfija no autora arhīva).....                     | 27 |
| 2.15. att. Celiakijas aina tievajās zarnās. (c) (Endofotogrāfija no autora arhīva).....                     | 27 |
| 2.16. att. Celiakijas aina tievajās zarnās. (d) (Endofotogrāfija no autora arhīva).....                     | 27 |
| 2.17. att. Tievā zarna ar redzamu polipu zarnu gļotādā. (Endofotogrāfija no autora arhīva).....             | 29 |
| 2.18. att. Tievā zarna ar redzamiem polipiem zarnu gļotādā. (a) (Endofotogrāfija no autora arhīva) .....    | 29 |
| 2.19. att. Tievā zarna ar redzamiem polipiem zarnu gļotādā. (b) (Endofotogrāfija no autora arhīva) .....    | 30 |
| 2.20. att. Tievā zarna ar redzamiem sīkiem polipiem zarnu gļotādā. (Endofotogrāfija no autora arhīva) ..... | 30 |
| 2.21. att. Strikturējošs audzējs ileum'a distālajā daļā. (a) (Endofotogrāfija no autora arhīva) .....       | 32 |

|   |    |
|---|----|
| 2.22. att. Strikturējošs audzējs ileum'a distālajā daļā. (b) (Endofotogrāfija no autora arhīva) .....   | 32 |
| 2.23. att. Audzējs tievajā zarnā. (a) (Endofotogrāfija no autora arhīva).....                           | 33 |
| 2.24. att. Audzējs tievajā zarnā. (b) (Endofotogrāfija no autora arhīva).....                           | 33 |
| 2.25. att. NPL izsauktas cirkulāras čūlas. (a) (Endofotogrāfija no autora arhīva).....                  | 34 |
| 2.26. att. NPL izsauktas cirkulāras čūlas. (b) (Endofotogrāfija no autora arhīva).....                  | 35 |
| 2.27. att. NPL izsauktas cirkulāras čūlas. (c) (Endofotogrāfija no autora arhīva).....                  | 35 |
| 2.28. att. NPL izsauktas cirkulāras čūlas. (d) (Endofotogrāfija no autora arhīva).....                  | 35 |
| 2.29. att. Divertikuls tievajā zarnā. (Endofotogrāfija no autora arhīva).....                           | 36 |
| 2.30. att. Spastiska zarna. (Endofotogrāfija no autora arhīva).....                                     | 36 |
| 2.31. att. Zarnas gļotāda nav redzama zarnas satura dēļ. (a) (Endofotogrāfija no autora arhīva) .....   | 37 |
| 2.32. att. Zarnas gļotāda nav redzama zarnas satura dēļ. (b) (Endofotogrāfija no autora arhīva) .....   | 38 |
| 2.33. att. Zarnas gļotāda nav redzama gaisa burbuļu dēļ. (Endofotogrāfija no autora arhīva) .....       | 38 |
| 2.34. att. Zarnas gļotāda ir slikti redzama gaisa burbuļu dēļ. (Endofotogrāfija no autora arhīva) ..... | 39 |
| 2.35. att. Multiplas erozijas. (Endofotogrāfija no autora arhīva).....                                  | 44 |
| 2.36. att. Afta. (Endofotogrāfija no autora arhīva) .....   | 44 |
| 2.37. att. Neliela čūla. (Endofotogrāfija no autora arhīva).....  | 45 |
| 3.1. att. NPL enteropātija. (Endofotogrāfija no autora arhīva).....                                     | 52 |
| 3.2. att. Eritematozā enteropātija. (a) (Endofotogrāfija no autora arhīva).....                         | 53 |
| 3.3. att. Eritematozā enteropātija. (b) (Endofotogrāfija no autora arhīva).....                         | 53 |
| 3.4. att. Sastrēguma enteropātija. (Endofotogrāfija no autora arhīva).....                              | 54 |
| 3.5. att. Eroziīvā enteropātija. (Endofotogrāfija no autora arhīva).....                                | 54 |
| 3.6. att. Eroziīvā enteropātija (saplūstošas erozijas). (Endofotogrāfija no autora arhīva) .....        | 55 |
| 3.7. att. Hemorāģiskā enteropātija. (Endofotogrāfija no autora arhīva).....                             | 55 |
| 3.8. att. Segmentārā enteropātija (a). (Endofotogrāfija no autora arhīva).....                          | 56 |
| 3.9. att. Segmentārā enteropātija (b). (Endofotogrāfija no autora arhīva).....                          | 56 |
| 3.10. att. <i>Olympus Endocapsule System</i> .....  | 57 |
| 3.11. att. <i>Olympus Endocapsule System</i> . (Fotogrāfija no autora arhīva).....                      | 57 |
| 3.12. att. <i>Given Imaging PillCam System</i> .....  | 58 |

|   |    |
|---|----|
| 3.13. att. <i>OMOM Capsule Endoscope System</i> .....   | 58 |
| 3.14. att. <i>Olympus Endocapsule System</i> programmatūra. (Fotogrāfija no autora arhīva).....     | 59 |
| 3.15. att. <i>Given Imagin PillCam System</i> programmatūra. (Fotogrāfija no autora arhīva).....    | 59 |
| 3.16. att. <i>OMOM Capsule Endoscope System</i> programmatūra. (Fotogrāfija no autora arhīva) ..... | 60 |
| 3.17. att. Teicams zarnas tīrības vērtējums (a). (Endofotogrāfija no autora arhīva).....            | 61 |
| 3.18. att. Teicams zarnas tīrības vērtējums (b). (Endofotogrāfija no autora arhīva).....            | 61 |
| 3.19. att. Apmierinošs zarnas tīrības vērtējums (a). (Endofotogrāfija no autora arhīva).....        | 62 |
| 3.20. att. Apmierinošs zarnas tīrības vērtējums (b). (Endofotogrāfija no autora arhīva).....        | 62 |
| 3.21. att. Slikts zarnas tīrības vērtējums (a). (Endofotogrāfija no autora arhīva).....             | 63 |
| 3.22. att. Slikts zarnas tīrības vērtējums (b). (Endofotogrāfija no autora arhīva).....             | 63 |
| 3.23. att. Afta. (Endofotogrāfija no autora arhīva).....  | 66 |
| 3.24. att. Erozijs. (Endofotogrāfija no autora arhīva) .....  | 67 |
| 4.1. att. Pacientu sadalījums pēc dzimuma.....  | 68 |
| 4.2. att. Pacientu sadalījums pēc vecuma.....   | 69 |
| 4.3. att. Pacientu sadalījums pēc auguma.....   | 69 |
| 4.4. att. Pacientu sadalījums pēc svara.....  | 70 |
| 4.5. att. Pacientu sadalījums pēc ķermeņa masas indeksa.....  | 70 |
| 4.6. att. Pacientu sadalījums pēc vidukļa apkārtmēra.....   | 71 |
| 4.7. att. Pacientu sadalījums pēc nosūtīšanas diagnozes.....  | 72 |
| 4.8. att. Multiplas limfangiektāzijas. (Endofotogrāfija no autora arhīva).....                      | 73 |
| 4.9. att. Multipli polipveidīgi gļotādas pacēlumi. (Endofotogrāfija no autora arhīva).....          | 73 |
| 4.10. att. Flebektāzija. (Endofotogrāfija no autora arhīva).....                                    | 74 |
| 4.11. att. Parazīti tievajā zarnā. (Endofotogrāfija no autora arhīva).....                          | 74 |
| 4.12. att. Pacientu sadalījums pēc kapsulas endoskopijas diagnozes.....                             | 75 |
| 4.13. att. Pacientu sadalījums pēc aprūpes līmeņa.....  | 76 |
| 4.14. att. Pacientu sadalījums pēc kapsulas endoskopijas sistēmas.....                              | 76 |
| 4.15. att. Pacientu sadalījums pēc kapsulas endoskopijas sagatavošanas veida.....                   | 77 |
| 4.16. att. Pacientu sadalījums pēc pretputu līdzekļu lietošanas.....                                | 78 |

|   |    |
|---|----|
| 4.17. att. Pacientu sadalījums pēc anamnēzes ilguma.....  | 78 |
| 4.18. att. Pacientu sadalījums pēc medikamentu lietošanas.....  | 79 |
| 4.19. att. Korelācija starp pacientu sūdzībām par nespēku, nogurdināmību, vājumu<br>un kapsulas endoskopijas .nozi..... | 80 |
| 4.20. att. Korelācija starp pacientu sūdzībām par sāpēm vēderā un kapsulas<br>endoskopijas diagnozi.....                | 81 |
| 4.21. att. Sūdzību par svaigām asinīm fēcēs sadalījums pēc kapsulas endoskopijas<br>diagnozēm.....                      | 82 |
| 4.22. att. Sūdzību par caureju sadalījums pēc kapsulas endoskopijas diagnozēm.....                                      | 83 |
| 4.23. att. Sūdzību par aizcietējumiem sadalījums pēc kapsulas endoskopijas<br>diagnozēm.....                            | 84 |
| 4.24. att. Sūdzību par meteorismiem sadalījums pēc kapsulas endoskopijas<br>diagnozes.....                              | 85 |
| 4.25. att. Hemoglobīna izmaiņu sadalījums pēc kapsulas endoskopijas<br>diagnozēm.....                                   | 86 |
| 4.26. att. <i>Helicobacter pylori</i> infekcijas sadalījums pēc iegremdēto bojājumu<br>esamības.....                    | 87 |
| 4.27. att. Kapsulas endoskopijas ilgums.....  | 88 |
| 4.28. att. Kapsulas endoskopa kuņģa tranzīta laiks.....   | 88 |
| 4.29. att. Kapsulas endoskopa tievās zarnas tranzīta laiks.....   | 89 |
| 4.30. att. Kapsulas endoskopa tievās zarnas tranzīta laika sadalījums pēc kapsulas<br>endoskopijas diagnozēm.....       | 89 |
| 4.31. att. Reģionālie tranzīta traucējumi un kapsulas endoskopijas diagnozes.....                                       | 90 |
| 4.32. att. Reģionālo tranzīta traucējumu saistība ar čūlām tievajā zarnā.....   | 91 |
| 4.33. att. Reģionālo tranzīta traucējumu saistība ar aftām tievajā zarnā.....   | 91 |
| 4.34. att. Pacientu sadalījums pēc tievās zarnas tīrības vērtējuma.....   | 92 |
| 4.35. att. Tievās zarnas tīrības vērtējums atbilstoši lietotajai zarnu<br>tīrīšanas shēmai.....                         | 92 |
| 4.36. att. Tievās zarnas tīrības vērtējuma sadalījums pēc iegremdēto bojājumu<br>esamības.....                          | 93 |
| 4.37. att. Iegremdēto bojājumu sadalījums pa to veidiem.....  | 94 |
| 4.38. att. Aftas un kapsulas endoskopijas diagnozes.....  | 94 |
| 4.39. att. Eroziņas un kapsulas endoskopijas diagnozes.....   | 95 |
| 4.40. att. Čūlas un kapsulas endoskopijas diagnozes.....  | 95 |

|  |     |
|--|-----|
| 4.41. att. Pacientu sūdzības par nespēku, nogurdināmību un vājumu un iegremdētie bojājumi..... | 96  |
| 4.42. att. Lūmena stenoze un čūlas tievajā zarnā.....  | 97  |
| 4.43. att. Tievās zarnas striktūras un tievajā zarnā iegremdētie bojājumi.....                 | 98  |
| 4.44. att. Kroku regularitāte un čūlas tievajā zarnā.....                                      | 98  |
| 4.45. att. Asinis lūmenā un iegremdētie bojājumi.....  | 99  |
| 4.46. att. Žults tievo zarnu lūmenā un čūlas tievajā zarnā.....                                | 100 |
| 4.47. att. Eritematozā gļotāda un tievajā zarnā iegremdētie bojājumi.....                      | 100 |
| 4.48. att. Granulārā gļotāda un aftas tievajā zarnā.....                                       | 101 |
| 4.49. att. Granulārā gļotāda un čūlas tievajā zarnā.....                                       | 102 |
| 4.50. att. Mozaīku atgādinošā gļotāda un aftas tievajā zarnā.....                              | 102 |
| 4.51. att. NPL enteropātija un čūlas tievajā zarnā.....  | 103 |
| 4.52. att. Enteropātija un tievajā zarnā iegremdētie bojājumi.....                             | 104 |
| 4.53. att. Eritematozā enteropātija un čūlas tievajā zarnā.....                                | 104 |
| 4.54. att. Sastrēguma enteropātija un tievajā zarnā iegremdētie bojājumi.....                  | 105 |
| 4.55. att. Hemorāģiskā enteropātija un tievajā zarnā iegremdētie bojājumi.....                 | 106 |
| 4.56. att. Tievās zarnas asiņošana un čūlas tievajā zarnā.....                                 | 106 |

## **10. TABULU SARAKSTS**

|  |    |
|--|----|
| 2.1.tabula. Kapsulas endoskopijas sistēmu salīdzinājums..... | 16 |
|--|----|

## PATEICĪBAS

No sirds pateicos mana zinātniskā darba vadītājam asociētajam profesoram *Jurim Pokrotniekam* par atsaucību, atbalstu, kā arī vērtīgajiem padomiem darba izstrādāšanas laikā.

Liels paldies profesoram *Ivaram Tālem* par vērtīgajiem padomiem darba virzienu noteikšanā.

Paldies Rīgas Stradiņa Universitātes Zinātnes daļas kolektīvam par ievirzīšanu zinātnes pasaulē un atbalstu darba izstrādē.

Daudzas ieceres paliktu nerealizētas bez RSU zinātņu prorektores profesores *Ivetas Ozolantas* un zinātniskās sekretāres *Ingrīdas Kreiles* palīdzības.

Liels paldies par nesavtīgu darbu filoloģei *Gaismai Revīnai*.

Liels paldies VSIA P. Stradiņa klīniskās universitātes slimnīcas Gastroenteroloģijas centra Endoskopijas nodaļas virsmāsai *Valentīnai Lapiņai* par visa veida palīdzību un atsaucību jebkurā laikā.

Paldies Latvijas Jūras Medicīnas centra Endoskopijas nodaļas kolektīvam par atsaucību un palīdzību.

Neapstāties pie sasniegtā un meklēt aizvien jaunus izaicinājumus pētniecībā aicināja profesors *Uwe Seitz*.

Mīļš paldies manai ģimenei par atbalstu, uzmundrinājumu un mīlestību.



Darbs tapis ar ESF nacionālās programmas „Atbalsts doktorantiem studiju programmas apguvei un zinātniskā grāda ieguvei Rīgas Stradiņa universitātē” atbalstu.