



RĪGAS STRADIŅA
UNIVERSITĀTE

Artem Kalinin

ULTRASKAŅAS IESPĒJAS KREISĀ
PRIEKŠKAMBARA
DEFORMĀCIJAS NOVĒRTĒŠANĀ
VESELIEM INDIVĪDIEM UN
PACIENTIEM KREISĀ KAMBARA
MIOKARDA HIPERTROFIJAS
GADĪJUMĀ

Promocijas darba kopsavilkums
Medicīnas zinātņu doktora grāda iegūšanai

Specialitāte – Internā medicīna

Rīga, 2012

Promocijas darbs izstrādāts:

Rīgas Austrumu klīniskajā universitātes slimnīcā “Gaiļezers”.

Promocijas darba vadītāji:

Dr. habil. med. profesors Guntis Bahs, Rīgas Stradiņa universitāte (Latvija).

Dr. habil. med. profesors Andrejs Kalvelis, Rīgas Stradiņa universitāte (Latvija).

Oficiālie recenzenti:

Dr. med. docents Vitolds Mackēvičs, Rīgas Stradiņa universitāte (Latvija).

Promocijas darba aizstāvēšana notiks “___”. gada “___”. _____
plkst. _____ Rīgas Stradiņa universitātes _____.

Promocijas padomes atklātā sēdē Rīgā, Dzirciema ielā 16, _____ auditorijā.

Ar promocijas darbu var iepazīties RSU bibliotēkā un RSU mājas lapā:

www.rsu.lv

Promocijas darbs veikts ar Eiropas sociālā fonda projekta “Atbalsts doktorantiem studiju programmas apguvei un zinātniskā grāda ieguvei *Rīgas Stradiņa universitātē*” *finansialu atbalstu*:



Promocijas padomes sekretārs:

SATURS

1. Ievads.....	8
1.1. Darba aktualitāte	10
1.2. Darba mērķis.....	10
1.3. Darba uzdevumi	11
1.4. Darba novitāte	11
1.5. Darba hipotēze	11
1.6. Darba aprobācija	12
2. Materiāls un metodes	15
2.1. Pētījuma grupa	15
2.1.1. Veseli cilvēki.....	15
2.1.2. Pacienti ar KK miokarda hipertrofiju	16
2.2. Metodes.....	17
2.2.1. Standarta ehokardiogrāfija	17
2.2.2. Divdimensiju deformācija (2DS)	19
2.2.2.1. Deformācijas novērtējums līdz 50 gadus vecu veselu cilvēku grupā	22
2.2.2.2. Deformācijas novērtējums veseliem cilvēkiem vecumā virs 50 gadiem un pacientiem ar KK miokarda hipertrofiju.....	23
2.2.3. Datu statistiskā analīze	24
3. Rezultāti	25
3.1. Veseli cilvēki līdz 50 gadu vecumam	25
3.1.1. Standarta ehokardiogrāfijas pamata rādītāji	25
3.1.2. Maksimālā longitudinālā deformācija	26
3.1.3. Saraušanās fāze	26
3.1.4. Uzpildīšanās fāze.....	28
3.1.5. Caurteces fāze	28

3.1.6. KP 6 segmentu sistoles un uzpildīšanās fāzes deformācijas vidējās vērtības.....	28
3.1.7. Viena pētnieka veikto mērījumu 2DS analīzes variācijas koeficienti	29
3.2. Analizējamo rezultātu salīdzinājums veseliem cilvēkiem līdz 50 un pēc 50 gadu vecuma	29
3.3. Analizējamo rādītāju rezultātu salīdzinājums starp kontrolgrupu – veseliem cilvēkiem pēc 50 gadu vecuma - un pacientiem ar KK miokarda hipertrofiju.....	31
3.3.1. Standarta ehokardiogrāfijas pamata rādītāji	31
3.3.2. Strukturāli funkcionālie kreiso priekškambaru rādītāji	33
3.3.3. KP segmentārā deformācija	34
3.3.4. KP miokarda vidējā maksimālā deformācija	36
3.3.5. KP miokarda globālā maksimālā deformācija	37
3.3.6. Vidējās maksimālās longitudinālās deformācijas nozīme, nosakot pacientus ar kreisā priekškambara deformācijas traucējumiem	38
3.3.7. Variācijas viena pētnieka veiktajā analīzē	39
4. Diskusija	40
4.1. Diskusija par rezultātiem līdz 50 gadu veciem veseliem cilvēkiem	40
4.2. Diskusija par rezultātiem pacientu grupās ar KK miokarda hipertrofiju	42
4.2.1. Kreisā priekškambara strukturāli funkcionālie rādītāji	43
4.2.2. KP segmentārā, vidējā un globālā maksimālā deformācija.....	44
4.2.2.1. Uzpildīšanās fāze (KP iestiepšanās)	44
4.2.2.2. Saraušanās fāze (saīsināšanās, KP sistole).....	46
4.3. Pētījuma ierobežojumi	46
5. Secinājumi	47
6. Praktiskās rekomendācijas	48
7. Izmantotā literatūra	49

DARBĀ LIETOTIE SAĪSINĀJUMI

2ch-avPALS	– vidēja 2-kameru maksimāla longitudināla priekškambaru deformācija (no angļu val., <i>average 2Ch peak atrial longitudinal strain</i>)
2DS	– divdimensiju deformācija (no angļu val., <i>two-dimensional strain</i>)
4ch-avPALS	– vidēja 4-kameru maksimāla longitudināla priekškambaru deformācija (no angļu val., <i>average 4Ch peak atrial longitudinal strain</i>)
Ao	– aorta
Ao asc	– ascendējošā aorta
AH	– arteriāla hipertensija
AR	– aortāla regurgitācija
AS	– aortālā vārstuļa stenoze
ASE	– Amerikas Ehokardiogrāfijas biedrība (abreviatūra no angļu val., <i>American Society of Echocardiography</i>)
AV	– aortālais vārstulis
ĀM	– ātriju mirgošana
BDS	– beigu diastoliskais spiediens
BSA	– ķermeņa virsmas laukums (abreviatūra no angļu val., <i>body surface area</i>)
c	– caurteces fāze (no angļu val., <i>conduit</i>)
DD	– diastoliskā disfunkcija
DKMP	– dilatācijas kardiomiopātija
DT	– decelerācijas laiks (no angļu val., <i>deceleration time</i>)
EAE	– Eiropas Ehokardiogrāfijas asociācija (abreviatūra no angļu val., <i>European Association of Echocardiography</i>)
Eho-kg	– ehokardiogrāfija

EKG	– elektrokardiogramma
ESC	– Eiropas Kardiologu biedrība (abreviatūra no angļu val., <i>European Society of Cardiology</i>)
ESH	– Eiropas Hipertensijas biedrība (abreviatūra no angļu val., <i>European Society of Hypertension</i>)
globPALS	– globāla maksimāla longitudināla priekškambaru deformācija (no angļu val., <i>global peak atrial longitudinal strain</i>)
HKMP	– hipertrofiska kardiomiopātija
IVC	– apakšējā dobā vēna
IVRT	– izovolumiskās relaksācijas laiks (no angļu val., <i>isovolumic relaxation time</i>)
KKH	– kreisā kambara hipertrofija
KK	– kreisais kambaris
KP	– kreisais priekškambaris
LA AEF	– kreisā priekškambara aktīvas iztukšošanās frakcija (no angļu val., <i>left atrial active emptying fraction</i>)
LA IE	– kreisā priekškambara iestiepjamības indekss (no angļu val., <i>left atrial expansion index</i>)
LA PEF	– kreisā priekškambara pasīvas iztukšošanās frakcija (no angļu val., <i>left atrial passive emptying fraction</i>)
LA VImax	– kreisā priekškambara maksimālais tilpuma indekss (no angļu val., <i>left atrium maximal volume index</i>)
LA Vmax	– kreisā priekškambara maksimālais tilpums (no angļu val., <i>left atrial maximal volume</i>)
LA Vp	– kreisā priekškambara tilpums pirms P zoba EKG (no angļu val., <i>left atrial volume P wave on ECG</i>)
LA Vmin	– kreisā priekškambara minimālais tilpums (no angļu val., <i>left atrial minimal volume</i>)

LK	– labais kambaris
LP	– labais priekškambaris
LV EDD	– kreisā kambara beigu diastoliskais diametrs (no angļu val., <i>left ventricular end diastolic diameter</i>)
LV EF	– kreisā kambara izsviedes frakcija (no angļu val., <i>left ventricular ejection fraction</i>)
LV ESD	– kreisā kambara beigu sistoliskais diametrs (no angļu val., <i>left ventricular end systolic diameter</i>)
LVMI	– kreisā kambara miokarda masas indekss (no angļu val., <i>left ventricular mass index</i>)
MI	– miokarda infarkts
MR	– mitrālā regurgitācija
MV	– mitrālais vārstulis
PALS	– maksimāla longitudināla priekškambaru deformācija (no angļu val., <i>peak atrial longitudinal strain</i>)
PH	– pulmonāla hipertensija
PV	– pulmonālās vēnas
r	– uzpildīšanās fāze (no angļu val., <i>reservoir</i>)
s	– saraušanās fāze (no angļu val., <i>contractile</i>)
segPALS	– segmentāra maksimāla longitudināla priekškambaru deformācija (no angļu val., <i>segmental peak atrial longitudinal strain</i>)
SM	– sirds mazspēja
TDI	– audu doplerogrāfija (no angļu val., <i>tissue Doppler Imaging</i>)
V _{max} KP	– kreisā priekškambara maksimālais tilpums
V _p KP	– kreisā priekškambara tilpums pirms P zoba EKG
V _{min} KP	– kreisā priekškambara minimālais tilpums

1. IEVADS

Viena no būtiskākajām arteriālās hipertensijas (AH) izpausmēm ir sirds bojājums, kurš būtiski ietekmē prognozi un saslimšanas stadiju. Sirds izmaiņas AH gadījumā ir modelis sirds diastoliskās disfunkcijas izpētei. Tās ir īpaši nozīmīgas, kad jādefinē hipertensīva sirds slimība.

Sirds mazspējas (SM) attīstībā svarīgākā nozīme ir AH [1]. Daudzu AH slimnieku klīnisko pētījumu rezultāti pierāda, ka SM attīstības risks ticami samazinās atkarībā no arteriālā spiediena līmeņa pazemināšanās [2, 3]. Tomēr AH slimnieku prognoze un klīniskās izpausmes ir atkarīgas ne tikai no asins spiediena paaugstināšanās pakāpes, bet arī no mērķorgāna bojājuma, tajā skaitā miokarda kreisā kambara hipertrofijas (KKH). Mūsdienās KKH uzskata par neatkarīgu agrīnas sirds asinsvadu saslimstības un mirstības noteicošo faktoru. AH slimniekiem ar KKH kardiovaskulāro notikumu biežuma attīstības risks ir augstāks nekā ar AH slimniekiem bez KKH [4, 5, 6]. 30–40% aortālās stenozes (AS) slimnieku ir AH [7, 8]. AH un AS kombinācija dubulto kreisā kambara (KK) spiediena pārslodzi, rezultātā KK disfunkcija progresē straujāk un pasliktinās pacienta veselības prognoze [9].

KKH gadījumā var tikt traucēta kreisā priekškambara (KP) funkcija [10]. KK miokarda relaksācijas traucējumi un iestiepjamības samazināšanās pasliktina asins atceci no KP uz KK. KK diastoles tilpuma nodrošināšanai nepieciešams pildīšanās papildu spiediens. Tas ir viens no mērenas un smagas AH un AS pacientu KP palielināšanās iemesliem [11, 12].

Fremingema pētījuma [13] rezultāti liecina, ka KP palielināšanās ir svarīgs kardiovaskulāro komplikāciju priekšvēstnesis (prediktors) īpaši nozīmīga ir KP palielināšanās AH gadījumā, jo minētās izmaiņas var attīstīties, pirms vēl tiek konstatētas izteiktas KK izmaiņas. Tomēr vairākums esošo pētījumu tiek vēltīti tieši KK izmaiņu izpētei AH gadījumā. Parasti citu sirds daļu izmaiņas netiek iekļautas “hipertensīvas sirds slimības” izpausmēs un

netiek ņemtas vērā mērķorgānu bojājuma un stratifikācijas riska novērtēšanā. Savukārt KP strukturāli funkcionālās izmaiņas ietekmē vairākus slimības klīniskos un instrumentālos simptomus, tādēļ tie ir jāizpēta detalizētāk. Šobrīd vislabāk ir izpētīti KP strukturāli funkcionālie rādītāji, un ehokardiogrāfijā visbiežāk izmanto KP tilpuma mērījumus. KP tilpuma izmaiņas var novērot pat pacientiem ar vieglu AH un nenozīmīgu KK hipertrofiju, tomēr tikai 22% pacientu tiek novērota KP paplašināšanās (KP maksimālā tilpuma indeksa palielināšanās) [14]. KP izmērs, tilpums un tā atvasinājumi (KP funkcionālais indekss, KP tilpuma indekss, KP izviedes frakcija, KP paplašināšanās indekss) ir prognostiski nozīmīgi rādītāji diastoliskās disfunkcijas, arteriālās hipertensijas, ātriju mirgošanas un miokarda infarkta gadījumā [2, 3, 4, 5].

Tomēr KP tilpums ir kumulatīvs rādītājs un tā izmaiņas (KP tilpuma palielināšanās) atfistās noteiktā laika periodā un noteiktos apstākļos. Tādēļ aktuāls kļūst jautājums par agrīnu KP funkciju traucējumu diagnostiku, kurus iespējams novērot jau pirms KP tilpuma palielināšanās.

Pēdējos gados arvien lielāku pētnieku interesi izraisa priekškambaru funkcijas izpēte. Viens no šīs intereses iemesliem ir saistīts ar jaunāko ehokardiogrāfijas (Eho-kg) metožu izmantošanas iespējām priekškambaru mehāniskās funkcijas izvērtēšanā: audu doplerogrāfijas (TDI) un pelēktoņu skalas deformācijas metodi (2DS). Minētās metodes ļauj izvērtēt KK un KP miokarda deformāciju un deformācijas ātrumu. Deformācija (no latīņu val. *deformation*) ir ķermeņu formas maiņa ārējā spēka iedarbībā. Izšķir elastīgo deformāciju un plastisko deformāciju. Miokarda deformācija ir elastīga deformācija, pēc kuras miokards atjauno sākotnējo formu un izmērus ([http://en.wikipedia.org/wiki/Deformation_\(engineering\)](http://en.wikipedia.org/wiki/Deformation_(engineering))).

Ar TDI palīdzību iespējams kvalitatīvi novērtēt priekškambaru miokarda kustības ātrumu. Virknē pētījumu ir minēti normālie priekškambaru miokarda kustības ātrumi, kā arī deformācijas un miokarda deformācijas ātrumi [15-17]. Minētie lielumi tikuši pētīti arī dažādu patoloģisku stāvokļu

gadījumos, piemēram, KK hipertofijas, sirds išēmiskās slimības un ĀM [18-21]. Tomēr TDI ir nepilnības – skenēšanas leņķa ietekme, datu reģistrācija ar lielu kadru biežumu un pārlietu darbietilpīgs materiāla apstrādes process pašlaik neļauj ikdienā izmantot šo metodi.

Jaunajai miokarda deformācijas novērtēšanas ne-doplera 2DS metodei nepiemīt TDI trūkumi. Ar 2DS metodi ātri iespējams noteikt miokarda reģionālo deformāciju [22, 23]. Metodes precizitāte nav saistīta ar skenēšanas leņķi un vispārējo sirds kustību, tai piemīt augsta rezultātu atkārtojamība.

1.1. Darba aktualitāte

1. 2DS metode – jauna neinvazīva metode ar augstu ticamību un iespēju ātri novērtēt priekškambaru funkciju. Klīniskajā kardioloģijā palielinās priekškambaru novērtēšanas nozīme, īpaši agrīnu (pirmsklīnisku) sirds funkciju traucējumu gadījumos.
2. 2DS ir potenciāli interesanta metode abu priekškambaru mehāniskās funkcijas novērtēšanai, kurai ir prognostiski svarīga loma sirds saslimšanu attīstībā.
3. Šobrīd nav pieejami dati par priekškambaru funkcijas traucējumiem AH slimniekiem ar dažādu pakāpju KKH.

1.2. Darba mērķis

Izpētīt ultraskaņas (2DS) iespējas kreisā priekškambara deformācijas novērtēšanā veseliem indivīdiem un pacientiem kreisā kambara miokarda hipertrofijas gadījumā.

1.3. Darba uzdevumi

1. Izmeklēt 120 pacientus, izmantojot 2DS metodi, veikt šīm personām konvenciālu Eho-kg izmeklēšanu un salīdzināt iegūtos datus.
2. Izpētīt 2DS iespējas kreisā priekškambara deformācijas novērtēšanā.
3. Izpētīt kreisā un labā priekškambara sienas deformācijas rādītājus veseliem cilvēkiem dažādās vecuma grupās.
4. Novērtēt 2DS rādītāju reproducējamību.
5. Novērtēt kreisā kambara miokarda hipertrofijas ietekmi uz kreisā priekškambara deformācijas rādītājiem.
6. Konstatēt agrīnus kreisā priekškambara deformācijas traucējumus pacientiem ar arteriālo hipertensiju un vieglu kreisā kambara miokarda hipertrofiju.
7. Novērtēt deformācijas traucējumus pacientiem ar aortālo stenozi.
8. Salīdzināt kreisā priekškambara deformācijas traucējumus pacientiem ar arteriālu hipertensiju un aortālo stenozi.

1.4. Darba novitāte

Latvijā pirmo reizi veikta pētniecība ne tikai abu priekškambaru strukturāli funkcionālā stāvokļa, bet arī mehāniskās funkcijas novērtēšanai ar 2DS metodi priekškambaros.

1.5. Darba hipotēze

1. 2DS ir ultraskaņas metode ar ļoti agrīnu jutību attiecībā uz miokarda strukturālām izmaiņām.
2. 2DS metode ļauj izvērtēt priekškambaru miokarda garenisko deformāciju un deformācijas ātrumu.

3. Pielietojot 2DSTE metodi personām bez klīniskām sirds-asinsvadu slimību izpausmēm, var būtiski pilnveidot un optimizēt sirds slimību izmeklēšanu plānu.
4. Spiediena pārslodzes radītā KKH izpaužas vienlaikus ar priekškambara deformācijas traucējumiem.
5. AH pacientiem pat ar nelielu KKH, izmantojot 2DS metodi, iespējams atklāt priekškambaru miokarda stāvokļa izmaiņas.

1.6. Darba aprobācija

Darba aprobācija veikta RSU Iekšējgo slimību katedras sēdē 2012. gada 16. aprīlī.

1. Publikācijas citējamās zinātniskos izdevumos par pētījuma tēmu:

- Kalinin A., Bahs G., Šipačovs P., Alekhin M. N.
Atrial myocardial deformation in healthy individuals of two-dimensional strain. *Kardiologija* 2010; 50(2):62-8. *Pub Med* (PMID: 20146681).
- Kalinin A., Bahs G., Kalnins A., Šipačovs P., Alekhin M. N.
Assessment of the state of atrial myocardium by two-dimensional grey-scale deformation in patients with arterial hypertension and mild left ventricular hypertrophy. *Kardiologija* 2010; 50(8):13-20. *Pub Med* (PMID: 21105324).
- Kalinin A., Bahs G., Lejnieks A., Kalnins A., Shipachovs P., Alekhin M. N.
Left atrial deformation in hypertensive patients with aortic stenosis and left ventricular hypertrophy of different severity. *Ter Arkh.* 2012; 84(4):23-9 *Pub Med* (PMID: 22774486).

2. Uzstāšanās starptautiskās zinātniskās konferencēs ar stenda referātu par pētījuma tēmu:

- Kalinin A., Bahs G., Šīpačovs P., Alekhin M. N. Assessment of left and right atrial regional and global mechanical function by two-dimensional speckle tracking echocardiography: a feasibility study on healthy individuals. EUROECHO 2009: XIII Annual Meeting of The European Association of Echocardiography, Madrid, Spain. *Eur J Echocardiogr* 2009; 10: (suppl 2) ii184-ii196.
- Kalinin A., Bahs G., Šīpačovs P., Alekhin M. N. Feasibility of two-dimensional strain for the assessment of regional atrial myocardial deformation in healthy individuals. RSU Zinātniskā konference 2010. g. Rīgā.
- Kalinin A., Trenin A. Huge left atrium thrombus and chronic pulmonary artery thrombus due to critical mitral valve stenosis. Pasaules Kardioloģijas kongress 2010. g. Ķīnā, Bejing. *Circulation* 2010;122:e295-e296.
- Kalinin A., Bahs G., Lejnieks A., Kalvelis A., Kalnins A., Šīpačovs P., Zakharova E., Blumentale G., Alekhin M. N. Left atrial myocardial longitudinal function in hypertensive patients with a various degree of the left ventricular hypertrophy: a two-dimensional speckle tracking study. EUROECHO 2010. XIV Annual Meeting of The European Association of Echocardiography, Dānijā, Kopenhāgenā. *Eur J Echocardiography*, 2010; 11: 343- ii31.
- Kalinin A., Bahs G., Lejnieks A., Šīpačovs P., Zakharova E., Alekhin M. N. Differences in Left atrial longitudinal function in patients with aortic stenosis and in hypertensive patients with a severe degree of the left ventricular hypertrophy: Two-Dimensional speckle tracking study. XV Pasaules Ehokardiogrāfijas kongress 2011. g. oktobrī Indijā, Deli.

3. Uzstāšanās starptautiskās zinātniskās konferencēs ar mutisku referātu par pētījuma tēmu:

- Kalinin A. Light arterial hypertension and the function of the left atrium. Starptautiskais kongress "Cardiology at a Crossroad of Sciences" Krievijā, Tjumeņā, 19.05.2010.
- Kalinin A. Assessment of the left atrium myocardium deformation. Starptautiskais kongress "Contemporary Cardiology: age of innovations" Krievijā, Tomskā, 25.06.2010.
- Kalinin A. Two-dimensional speckle-tracking echocardiography for assessment of left atrial myocardial deformation. Starptautiskais simpozījs "The possibilities of new technologies in functional diagnostic" Krievijā, Maskavā, 24.09.2010.
- Kalinin A. Left atrial function and Left ventricular diastolic function. Starptautiskais kongress "Cardiology at Crossroad of Sciences" Krievijā, Tjumeņā, 20.05.2011.
- A. Kalinin. Left atrial deformation in hypertensive patients with a mild degree of the left ventricular hypertrophy: Two-Dimensional speckle tracking study. RSU Zinātniskā konference Rīgā 29.03.2011.
- A. Kalinin. 2-D speckle tracking echocardiography for assessment of left atrial deformation. XV Pasaules Ehokardiogrāfijas kongress Indijā, Deli, 02.10.2011.
- A. Kalinin. Left atrial function in patients with arterial hypertension and left ventricular hypertrophy. Starptautiskais kongress "VI Krievijas Ultraskaņas speciālistu kongress" Krievijā, Maskavā, 19.10.2011.
- A. Kalinin. Differences in left atrial longitudinal function in patients with aortic stenosis and in hypertensive patients with a severe degree of the left ventricular hypertrophy: 2D speckle tracking study. RSU Zinātniskā konference Rīgā 30.03.2012.

2. MATERIĀLS UN METODEDES

2.1. Pētījuma grupa

Pavisam pētījumā tika iekļauti 118 cilvēki: 52 pacienti ar AH un KK hipertrofiju, 16 pacienti ar aortālo stenozi un KK hipertrofiju un 50 veseli cilvēki. Pētījuma grupu dalībnieku skaits ir pietiekams, lai varētu veikt ticamu iegūto datu statistisko analīzi.

Visi pētījuma dalībnieki rakstiski apstiprināja piekrišanu dalībai pētījumā (apstiprināja Rīgas Austrumu klīniskās universitātes slimnīcas ētikas komisija).

2.1.1. Veseli cilvēki

Kontrolgrupā tika iekļauti 50 veseli cilvēki (vecums 45 ± 14 gadi, 25 sievietes un 25 vīrieši). Pēc tam šī grupa tika sadalīta atbilstoši vecumam:

- pirmā grupa – 30 veseli cilvēki vecumā līdz 50 gadiem (vecums 36 ± 11 gadi, 14 sievietes un 16 vīrieši, BSA $1,89 \pm 0,23$ m², ķermeņa virsmas laukums (BSA) tika aprēķināts pēc formulas: $BSA = (\text{ķermeņa masa}^{0,425}) \times (\text{augums}^{0,725}) \times 0,007184$ [41]);
- otrā grupa – 20 veseli cilvēki, vecāki par 50 gadiem (vecums 58 ± 7 gadi, 11 sievietes un 9 vīrieši, BSA $1,83 \pm 0,22$ m²).

Šāda sadalīšana vecuma grupās bija saistīta ar: 1) minētā faktora ietekmi uz KP funkciju un izmēru [24]; 2) KP deformācijas normālu rādītāju noteikšanu veseliem cilvēkiem vecumā līdz 50 gadiem; 3) statistiski ticamu datu apstrādi, jo kontrolgrupa (veseli cilvēki vecumā pēc 50 gadiem) tika pretstafīta attiecīga vecuma grupai ar KKH.

Apsēkotajiem cilvēkiem nebija sūdzību, viņiem nebija “kardioloģiskas anamnēzes”, hronisku un sistēmisku saslimšanu, viņi nelietoja medikamentus, nesmēķēja un nelietoja alkoholu. KK miokarda masas indekss (LV MI)

sievietēm bija 43–95 g/m² un vīriešiem 49–115 g/m², kas atbilst normāliem LVMI rādītājiem [25]. Visiem dalībniekiem bija normāli asins bioķīmisko izmeklējumu rādītāji (glikoze, lipīdu spektrs), normāls arteriālais asinsspiediens. EKG tika reģistrēts sinusa ritms, patoloģiskas izmaiņas netika konstatētas.

2.1.2. Pacienti ar KK miokarda hipertrofiju

Tika apsekoti 68 pacienti ar KKH.

Pacienti ar arteriālo hipertensiju un KK miokarda hipertrofiju:

- trešā grupa – 30 pacienti (17 sievietes, 13 vīrieši, vidējais vecums 57 ± 8 gadi, BSA $2,03 \pm 0,18$ m²). Sievietēm LVMI bija 95–108 g/m², vīriešiem 115–131 g/m², kas atbilst vieglai KK miokarda hipertrofijai [27];
- ceturrtā grupa – 22 pacienti (14 sievietes, 8 vīrieši, vidējais vecums 60 ± 7 gadi, BSA $1,92 \pm 0,23$ m²). Sievietēm LVMI bija vairāk par 121 g/m², vīriešiem – vairāk par 148 g/m², kas atbilst izteiktai KK miokarda hipertrofijai [25].

Iekļaušanas kritēriji pētījumā bija:

1. dokumentēts paaugstināts arteriālais asinsspiediens > 140/90 mmHg st.;
2. neregulāra medikamentu lietošana;
3. veloergometrijas testā netika atklāta išēmija;
4. anamnēzē nav cukura diabēta;
5. sinusa ritms EKG.

Pacienti ar aortālo stenozi un KK miokarda hipertrofiju:

- piektā grupa – 16 pacienti ar aortālo stenozi (7 sievietes, 9 vīrieši, vidējais vecums 70 ± 6 gadi, BSA $1,83 \pm 0,18$ m²).

Iekļaušanas kritēriji pētījumā:

1. aortālā vārstuļa laukums ≤ 1 cm²;
2. sinusa ritms EKG;

3. nav mērenas vai smagas aortālas regurgitācijas;
4. anamnēzē nav miokarda infarkts, insults vai cukura diabēts;
5. neregulāra medikamentu lietošana.

2.2. Metodes

2.2.1. Standarta ehokardiogrāfija

Tika veikta standarta transtorakālā Eho-KG ar 2DS analīzi. Visas Eho-KG tika veiktas ar ultraskaņas skeneri GE Vivid7 Dimension (*GE Medical Systems, Horten, Norvēģija*), izmantojot matricas adapteri M4S (1,5–4,3 MHz).

Dati apstrādei saglabāti atmiņā 3 sirds ciklu garumā kinocilpas veidā. Izmeklējums veikts, pacientam atrodoties miera stāvoklī, guļot uz kreisajiem sāniem.

KK garās ass parasternālajā pozīcijā, izmantojot M režīmu, tika iegūti KK lineārie izmēri – beigu diastoliskais (LV EDD) un beigu sistoliskais (LV ESD), izsviedes frakcija (EF), kambaru starpsienas biezums sistolē un diastolē (IVSs un IVSd), mugurējās sienas biezums sistolē un diastolē (PWs un PWd), aortas diametrs un KP diametrs. KK miokarda masa tika aprēķināta pēc formulas: $LV \text{ masa} = 0,8 \times \{1,04 [(EDD + IVSd + PWd)^3 - (EDD)^3]\} + 0,6$ [25]. KK miokarda masas indekss (LVMI) tika aprēķināts pēc formulas: $LV \text{ masa} / BSA$.

Priekškambaru tilpumu aprēķināšanai tika izmantota 4-kameru un 2-kameru apikālā pozīcija. Ar biplana laukuma-garuma metodi tika mērīti:

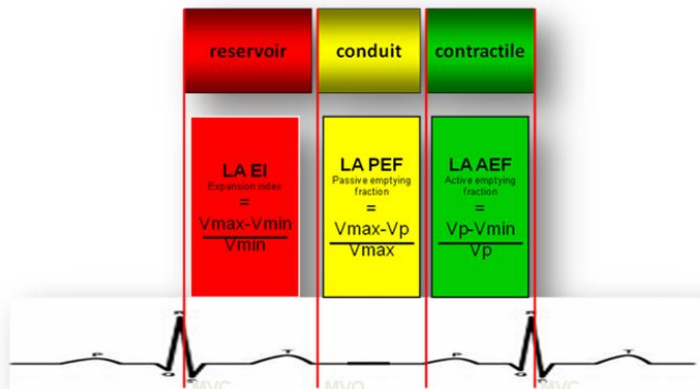
1. KP maksimālais tilpums tieši pirms mitrālā vārstuļa atvēršanās – V_{max} KP;
2. KP minimālais tilpums mitrālā vārstuļa aizvēršanās brīdī – V_{min} KP;
3. KP tilpums EKG P zoba sākumā – V_p KP.

Tika aprēķināti šādi priekškambaru funkciju rādītāji:

1. KP maksimālā tilpuma indekss (V_{max} KP / BSA);

2. KP minimālā tilpuma indekss ($V_{\min} \text{ KP} / \text{BSA}$);
3. KP tilpuma indekss ($V_p \text{ KP} / \text{BSA}$);
4. KP pasīvās iztukšošanās frakcija (PEF), izmantojot formulu: $\text{PEF} = \frac{V_{\max} \text{ KP} - V_p \text{ KP}}{V_{\max} \text{ KP}} \times 100\%$;
5. KP aktīvās iztukšošanās frakcija (AEF), izmantojot formulu: $\text{AEF} = \frac{V_p \text{ KP} - V_{\min} \text{ KP}}{V_p \text{ KP}} \times 100\%$;
6. KP izplešanās indekss (EI), izmantojot formulu: $\text{EI} = \frac{V_{\max} \text{ KP} - V_{\min} \text{ KP}}{V_{\min} \text{ KP}} \times 100\%$.

Katrs no aprēķinātajiem priekškambaru funkciju rādītājiem raksturo noteiktu priekškambaru darbības fāzi. KP pasīvās iztukšošanās frakcija raksturo KP caurteces fāzi (*conduit*, c), KP aktīvās iztukšošanās fāze – KP saraušanās fāzi (*contractile*, s) KP, bet KP izplešanās indekss – KP uzpildīšanās fāzi (*reservoir*, r) (sk. 2.1. att).



2.1. att. Kreisā priekškambara mehāniskās funkcijas fāzes

1. kambaru sistoles laikā: uzpildīšanās – „reservoir”; 2. pasīva kreisā kambara uzpildīšanās pēc mitrālā vārstuļa atvēršanās: caurtece – „conduit”; 3. aktīva kreisā kambara uzpildīšanās priekškambaru sistoles laikā: saraušanās – „contractile”

Transmitrālā asins plūsma, plaušu asins plūsma (labajā augšējā plaušu vēnā) tiek reģistrēta impulsu režīmā apikālā 4-kameru pozīcijā. Tika mērīti šādi transmitrālās asins plūsmas rādītāji: KK agrīnās distoliskās uzpildīšanās maksimālais ātrums (maksimums E, cm/s); priekškambaru sistoles maksimālais ātrums (maksimums A, cm/s) un tās ilgums (A_{dur}, ms); agrīnas diastoliskās uzpildīšanās asinsrites palēnināšanās (DT, ms); KK izovolumiskās relaksācijas laiks (IVRT, ms). Tika aprēķināta attiecība E / A.

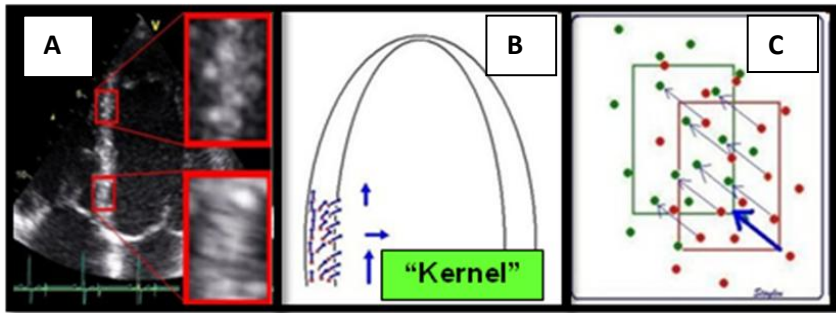
Pēc plaušu vēnu asins plūsmas doplerogrammas tika aprēķināta starpība starp KP sistoles ilgumu un priekškambara plaušu vēnas retrogrādās plūsmas ilgumu (A_{dur} – A_{dur}, ms).

Audu doplerogrāfijā impulsa režīmā no 4-kameru apikālās pozīcijas tika mērīts atrioventrikulāro vārstuļu fibrozo gredzenu kustības ātrums: mitrālā vārstuļa (MV) fibrozo gredzenu laterālo un septālo daļu maksimālās kustības ātruma vidējā vērtība agrīnajā diastolē (E' vid MV). Tika aprēķināta attiecība E/E' vid MV.

2.2.2. Divdimensiju deformācija (2DS)

Divdimensiju deformācija jeb divdimensiju plankumu atklāšana ir jauna tehnoloģija, kas balstās uz miokarda ultraskaņas attēla kustības B modālā attēlojuma pelēko skalas (nedoplera metode). Pamatā ir “plankumu laukumu” kustības analīze (*speckles tracking*) – dabiskā akustiskā marķiera divdimensiju ultraskaņas attēlojums. Marķieri ir vienmērīgi izvietoti miokardā. To izmērs ir no 20 līdz 40 pikseļiem. Katrā nākošajā kadrā notiek plankumiņu (angl. *kernels*) pārvietošanās. Tiek aprēķināts to pārvietošanās ātrums. Šis unikālais ultraskaņas attēls nosacīti pastāvīgi saglabājas visā sirds cikla laikā un ir atpazīstams izpētes laikā. Noteikta reģiona plankumu izpētes laikā pelēkskalas programmatūras algoritms izseko izmaiņām katrā nākošajā kadrā konkrētā

reģiona ģeometriskajā pozīcijā, tiek iegūta informācija par miokarda deformāciju (sk. 2.2. att.).



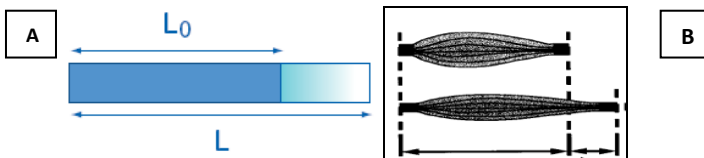
2.2. att. Plankuma divdimensiju izsekošana

Pamatā ir „plankumu laukumu” kustības analīze – *speckles tracking* – dabiskā akustiskā marķiera divdimensiju ultraskaņas attēlojums. (A) – marķieri ir vienmērīgi izvietoti miokardā. To izmērs ir no 20 līdz 40 pikseļiem. Katrā nākošajā kadrā notiek plankumiņu, tā dēvēto kernelu, pārvietošanās. Tiek aprēķināts to pārvietošanās ātrums (B, C)

Miokarda deformācija vienā dimensijā tāpat tiek apzīmēta ar grieķu burtu ϵ (epsilons, mērīts %) un aprēķina pēc *Lagrangian* formulas:

$$\epsilon = (L - L_0)/L_0 \quad (1)$$

kur L – objekta (miokards) garums pēc deformācijas, L_0 – miokarda sākotnējais garums (sk 2.3. att).



2.3. att. Objekta (miokarda) deformācija vienā dimensijā

A – L_0 objekta garums ar pagarināšanos tiek attēlots līdz L . Deformācija būs nosacītās garuma izmaiņas (attiecība pret tā sākotnējo formu); B – deformācijas piemērs muskuļu šķiedrām. Miokarda izmaiņas nav patoloģiski anatomiskās pārmaiņas, bet miokardam piemītošās cikliskās izmaiņas

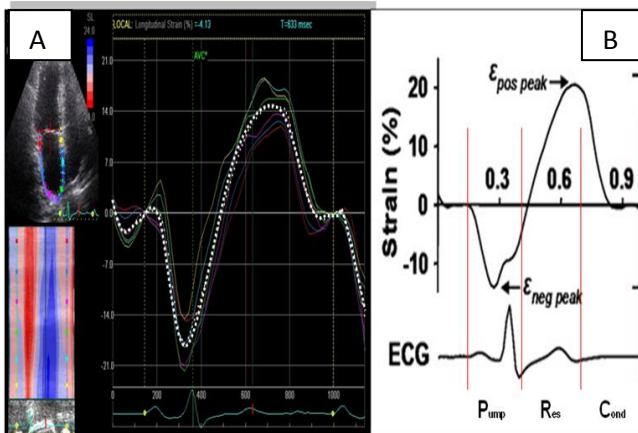
Jāatzīmē, ka priekškambaru miokarda deformācijas analīzei, salīdzinājumā ar kambaru miokardu, piemīt savas īpatnības. Priekškambaru miokards ir ievērojami plānāks, miokarda kūlīšu virzienam nav noteiktas orientācijas, endokarda kontūra ir neskaidra un pārtraukta (plaušu vēnas, KP austiņa), neviendabīga priekškambaru starpsiena. Tādēļ novērtēt deformāciju var tikai gareniskā (turpmāk tekstā un pasaules literatūrā tiek lietots termins „longitudināls”) virzienā, nosakot priekškambara longitudinālo deformāciju [15].

Priekškambaru longitudinālās funkcijas analīzei izmanto darba stacijas programmas nodrošinājumu (*EchoPac PC Dimension 06, version 6.x.x., GE Healthcare*, Norvēģija), tās atmiņā ir ierakstīti 2DS attēli kinocīlpa veidā ar obligātu EKG reģistrāciju monitorā (ar labu P un R zobu vizualizāciju), kadru biežums 50–80 HZ 4-, 2- un 3-kameru apikālā pozīcijā ar vienādiem EKG R-R intervāliem norādītajās pozīcijās.

Pēc tam, izvēloties nepieciešamo projekciju, speciālists iezīmē priekškambaru (cirkulāro) endokarda robežu priekškambara sistoles beigās (EKG no P zoba sākuma), kad miokards kļūst maksimāli biezs. Ap epikardu automātiski parādās otra robeža, tādējādi apzīmējot miokarda biezumu. Programma apsekojamo zonu sadala 6 standarta segmentos un to novērtē 3 ballu sistēmā (no 1 līdz 3) pēc reģionālo plankumu nobīdes stabilitātes. Analīzei pieļaujams ir vērtējums, kas $< 2,5$. Programma neturpina analizēt segmentus bez adekvātas attēla kvalitātes. Visbeidzot, pēc apskates zonas optimizācijas, programmas nodrošinājums ģenerē deformācijas līkni katram no 6 segmentiem. Lietotājs no līknēm var iegūt reģionālas (angl. *segmental*) un globālas (angl. *global*), vidējojot visu segmentu nozīmes, amplitūdas rādītājus: maksimālās longitudinālās deformācijas pīķi (PALS, angl. *Peak Atrial Longitudinal Strain*) (sk. 2.4. att).

Maksimālā longitudinālā deformācija (PALS, %) tika izmērīta:

1. priekškambaru sistoles laikā (PALSS, saraušanās fāzē) no EKG P zoba sākuma līdz MV aizvēršanās brīdim,
2. kambaru sistoles laikā (PALSR, uzpildīšanās fāzē) no MV aizvēršanās līdz aortālā vārstuļa (AV) aizvēršanās brīdim un
3. agrīnās KK uzpildīšanās laikā (PALSc, caurteces fāzē) no MV atvēršanās līdz EKG P zobam.



2.4. att. Vesela cilvēka KP longitudinālās deformācijas 4-kameru apikālās pozīcijas grafiskā līkne

A – katram KP segmentam atbilst savas krāsas līkne, segmentārā longitudinālā deformācija. Punktotā līnija – visu 6 segmentu vidējā deformācija.

B – grafika izmaiņas atkarībā no KP fāzes: Saraušanās fāze (*Pump*) – KP sistole, reģistrē negatīvu maksimālo longitudinālo deformāciju (miokarda saīsināšanās, $\epsilon_{neg\ peak}$, PALSS); Uzpildīšanās fāze (*Res*) – reģistrē pozitīvu maksimālo longitudinālo deformāciju (miokarda pagarināšanās, $\epsilon_{pos\ peak}$, PALSR); Caurteces fāze (*Cond*) – KP miokards caurteces fāzē atkal sāk saīsināties, un pirms saraušanās fāzes (*Pump*) deformācijas vērtība praktiski tuvojas nullei. Domājams, tas liecina, ka deformācijas šajā periodā nav.

2.2.2.1. Deformācijas novērtējums līdz 50 gadus vecu veselu cilvēku grupā

Grupās tika vērtēti: (no angļu val. *segmental*) rādītāji – segPALS – KP un LP segmentiem:

1. 4-kameru apikālā pozīcijā – KP un LP laterālo sieniņu vidējiem segmentiem, priekškambaru starpsienām;
2. 3-kameru apikālā pozīcijā – KP mugurējās sienas vidējam segmentam;
3. 2-kameru apikālā pozīcijā – KP apakšējās sienas vidējiem segmentiem un KP priekšējai sienai.

Bez tam 4-kameru un 2-kameru apikālajā pozīcijā tika novērtēta arī KP miokarda maksimālās longitudinālās deformācijas vidējā (no angļu val. *average*) vērtība visos segmentos vienā no pozīcijām KP uzpildīšanās (4ch-avPALSr un 2ch-avPALSr, %) un saraušanās fāzē (4ch-avPALSs un 2ch-avPALSs, %).

2.2.2.2. Deformācijas novērtējums veseliem cilvēkiem vecumā virs 50 gadiem un pacientiem ar KK miokarda hipertrofiju

Grupās tika novērtēts: KP segmentārā, vidējā un globālā maksimālā deformācija.

Segmentārā longitudinālā deformācija tika novērtēta KP sienu vidējos segmentos: KP laterālajā, KP aizmugurējā, KP priekšējā, KP apakšējā un septālajā sienā.

KP maksimālās deformācijas vidējā nozīme tika vērtēta 6 segmentos 4-kameru pozīcijā vai 6 segmentos 2-kameru pozīcijā uzpildīšanās fāzē (4ch-avPALSr vai 2ch-avPALSr, %) un KP saraušanās fāzē (4ch-avPALSs un 2ch-avPALSs, %).

Tāpat tika vērtēts maksimālās globālās deformācijas (no angļu val. *global*, globPALS) vidējais lielums starp visiem 15 segmentiem: 6 segmentos 4-kameru pozīcijā, 6 segmentos 2-kameru pozīcijā, 3 segmentos 3-kameru pozīcijā uzpildīšanās fāzē (globPALSr, %) un KP saraušanās fāzē (globPALSs, %).

2.2.3. Datu statistiskā analīze

Pēc mainīgā lieluma veida tika aprēķināts centrālās tendences rādītājs – pazīmes vidējā aritmētiskā vērtība, kā arī izkliedes rādītāji – standartnovirze, pazīmes vidējās vērtības standartkļūda, pazīmes minimālā un maksimālā vērtība.

Lai iegūtos rezultātus varētu vispārināt, pētāmajai populācijai tika aprēķinātas arī 95% ticamības intervāla robežas.

Divu neatkarīgu grupu salīdzināšanai pēc vienas pazīmes izmantots neatkarīgu izlašu Stjūdentā t tests, bet vairāku neatkarīgu grupu salīdzināšanai pēc vienas pazīmes – dispersiju analīze (ANOVA).

Atbilstoši vispārpieņemtiem principiem, p vērtība $< 0,05$ tika uzskatīta par divpusējo testu rezultātu statistiskās ticamības sliekšni.

Divu pazīmju saistības analīzei tika izmanta Pīrsona korelāciju analīze.

Pētījumā pieņemta šāda korelācijas ciešuma klasifikācija atkarībā no korelācijas koeficienta r lieluma: korelācija ir vāja, ja $r \leq 0,25$; korelācija ir vidēja gadījumos, kad $0,25 < r < 0,75$, bet cieša korelācija ir, ja $r \geq 0,75$.

Ticamības novērtēšanai izmantotas ROC līknes.

Datu statistiskā apstrāde veikta, izmantojot sekojošas datorprogrammas: *SPSS for Windows* (14. versija), *MS Excel* 2003.

3. REZULTĀTI

3.1. Veseli cilvēki līdz 50 gadu vecumam

Rezultāti – standarta Eho-kg rādītāji un deformācijas rādītāji – tika iegūti no 30 dalībniekiem.

3.1.1. Standarta ehokardiogrāfijas pamata rādītāji

Eho-kg pamata rādītāji atbilda vecuma normas robežām. 3.1. tabulā redzams, ka visi KK sistolisko funkciju raksturojošie rādītāji, KP strukturāli funkcionālie rādītāji (diametrs, maksimālā tilpuma indekss) un KK miokarda masas indekss atbilst normas robežām.

3.1. tabula

**Ehokardiogrāfijas rādītāji veselu cilvēku grupas dalībniekiem
vecumā līdz 50 gadiem (M ± SD)**

Rādītāji	Veseli cilvēki (n=30)	Normālie lielumi*
Vecums (gadi)	36 ± 11	
BSA (m ²)	1,89 ± 0,2	
Pulss, r/min.	71,5 ± 11,5	
LV EF, %	65,5 ± 4,1	> 55 %
LVMI, g/m ²	84,4 ± 14,1	43–115
LA, mm	32 ± 3,8	27–40
LAVI max, ml/m ²	17,3 ± 3,1	16–28

LV EF – kreisā kambara izsviedes frakcija; LV MI – kreisā kambara miokarda masas indekss; LA – kreisais priekškambaris; LA VImax – kreisā priekškambara maksimālā tilpuma indekss; BSA – Ķermeņa virsmas laukums.

* Pēc Amerikas Ehokardiogrāfijas biedrības un Eiropas Ehokardiogrāfijas asociācijas rekomendācijām [25, 38-40]

3.1.2. Maksimālā longitudinālā deformācija

Pavisam tika analizēti 420 KP un LP segmenti. Neapmierinošas kvalitātes dēļ tika izslēgti 18 segmenti (4,3 %). Viena pacienta analīzei tika veltītas vidēji $2,2 \pm 1,0$ minūte. KP maksimālās longitudinālās deformācijas rādītāji saraušanās, uzpildīšanās un caurteces fāzēs redzami 3.2. tabulā.

3.2. tabula

KP un LP maksimālās deformācijas vidējie rādītāji dažādās sirds cikla fāzēs veselu cilvēku grupā līdz 50 gadiem ($M \pm SD$)

Priekš-kambara fāze (rādītājs)	LATkp	SEP	POS	INF	ANT	LATlp
Saraušanās						
PALS, %	– 13,89±3,29 n = 30	– 13,88±3,56 n = 29	– 15,11±4,97 n = 30	– 17,59±4,53 n = 30	– 13,80±4,94 n = 30	– 19,49±9,08 n = 30
Uzpildīšanās						
PALS, %	23,87±7,94 n = 30	21,60±7,34 n = 30	21,01±8,63 n = 29	21,54±6,96 n = 30	16,99±8,35 n = 28	21,07±12,96 n = 26

KP sienu vidējie segmenti: LATkp – laterālais; SEP – septālais; POS – aizmugurējais; INF – apakšējais; ANT – priekšējais; LP sienas vidējais segments: LATlp – laterālais; KP – kreisais priekškambaris; LP – labais priekškambaris; PALS – maksimāla longitudināla priekškambaru deformācija

3.1.3. Saraušanās fāze

Priekškambaru miokards saraušanās fāzē saīsinās līdz maksimālajiem rādītājiem un pēc tam atkal sāk pagarināties. Ticamas atšķirības tika konstatētas KP maksimālajai deformācijai, salīdzinot ar priekšējo ($-13,80 \pm 4,94\%$; $p < 0,01$) un sānu sienu ($-13,89 \pm 3,29\%$; $p < 0,01$), apakšējai sienai ($-17,59 \pm 4,53\%$) tās bija lielākas. (sk. 3.3 tab.).

KP 3 sienu vidējo segmentu maksimālās deformācijas vidējie rādītāji dažādās sirds cikla fāzēs veselu cilvēku grupā līdz 50 gadiem (M ± SD)

Priekškambara fāze	Rādītājs	LATkp	ANT	INF
Saraušanās				
	PALS, %	-13,89 ± 3,29	-13,80 ± 4,94	-17,59 ± 4,53 ##\$\$
Uzpildīšanās				
	PALS, %	23,87±7,94	16,99±8,35 ##	21,54 ± 6,96

p < 0,01, salīdzinot ar laterālo sienu; \$\$ p < 0,01, salīdzinot ar priekšējo sienu.

KP sienu vidējie segmenti: LATla – laterālais; INF – apakšējais; ANT – priekšējais; KP – kreisais priekškambaris; PALS – maksimālā longitudinālā priekškambaru deformācija

Izmantojot 4-kameru pozīciju, iespējams vienlaicīgi analizēt abu priekškambaru sienas, kā arī priekškambaru starpsienu. LP laterālās sienas maksimālā deformācija (-19,49 ± 9,08%) bija lielāka par KP laterālās sienas maksimālo deformāciju (-13,89 ± 3,29%; p < 0,05) (sk. 3.4. tab.).

KP un LP 3 sienu vidējo segmentu maksimālās deformācijas vidējie rādītāji dažādās sirds cikla fāzēs veselu cilvēku grupā līdz 50 gadiem (M ± SD)

Priekškambaru fāze	Rādītājs	LATkp	SEP	LATlp
Saraušanās				
	PALS, %	-13,89 ± 3,29	-13,88 ± 3,56	-19,49 ± 9,08 #
Uzpildīšanās				
	PALS, %	23,87 ± 7,94	21,60 ± 7,34	21,07 ± 12,96

p < 0,05, salīdzinot ar KP laterālo sienu.

KP sienu vidējie segmenti : LATla – laterālais; SEP – septālais; LP sienas vidējais segments LATra – laterālais. KP – kreisais priekškambaris; PALS – maksimālā longitudinālā priekškambaru deformācija

3.1.4. Uzpildīšanās fāze

Šai fāzei raksturīga priekškambaru miokarda maksimālo deformācijas un deformācijas ātrumu lielumu pagarināšanās KK sistoliskās izsviedes periodā. Šajā fāzē, analizējot KP sienas (laterālo, priekšējo un apakšējo), laterālās sienas maksimālā deformācija ($23,87 \pm 7,94\%$) izrādījās ticami lielāka nekā attiecīgie priekšējās sienas rādītāji ($16,99 \pm 8,35\%$; $p < 0,01$) (sk. 3.3 tab.).

3.1.5. Caurteces fāze

Šīs fāzes laikā priekškambaru miokards KK agrīnās pasīvās uzpildīšanās laikā saīsinās. Jāatzīmē, ka 50% apsekoto veselo cilvēku caurteces fāzē, neatkarīgi no segmenta, pozīcijas un vizualizācijas kvalitātes, maksimālā deformācija bija 0.

3.1.6. KP 6 segmentu sistoles un uzpildīšanās fāzes deformācijas vidējās vērtības

Jāatzīmē, ka priekškambaru miokarda 6 segmentu maksimālās deformācijas rādītāji 2-kameru un 4-kameru pozīcijās rezultāti bija sekojoši: uzpildīšanās fāzē 2-kameru pozīcijā vidējā maksimālā deformācija (2ch-avPALSr $17,71 \pm 5,94\%$) izrādījās mazāka nekā vidējā maksimālā deformācija 4-kameru pozīcijā (4ch-avPALSr $22,00 \pm 6,64\%$, $p < 0,05$).

Saraušanās fāzē priekškambaru miokarda 6 segmentu maksimālās deformācijas rādītāju vidējās vērtības bija: 2-kameru pozīcijā (2ch-avPALSs – $15,24 \pm 3,91\%$) un 4-kameru pozīcijā (4ch-avPALSs – $13,55 \pm 2,95\%$).

3.1.7. Viena pētnieka veikto mērījumu 2DS analīzes variācijas koeficienti

2DS rādītāju analīzes nozīmes variācijas koeficienti (CV, no angļu val. *coefficient of variation*) redzami 3.5. tabulā. Analīzi veicis viens un tas pats pētnieks.

3.5. tabula

Viena pētnieka (n = 10) veikto priekškambara sienu divdimensiju pelēkskalas deformācijas mērījumu variācijas koeficienti veselu cilvēku grupā līdz 50 gadiem

Deformācijas un nobīdes rādītāji	Vidējie lielumi	CV (%)
PALSr	19,92	6,34
PALSc	-1,20	39,44
PALSs	-15,97	6,85

PALS – maksimālā longitudinālā priekškambaru deformācija; r – uzpildīšanās fāze; s – saraušanās fāze (kreisā priekškambara sistola); c – caurteces fāze

Maksimālās deformācijas (PALS) mērījumam caurteces fāzē ir augsts variācijas koeficients (39,44%). Tas liecina, ka minētie priekškambara miokarda deformācijas mērījumi šajā fāzē ir ierobežoti vai nav izmantojami. Ievērojami labāka mērījuma atkārtojamība bija uzpildīšanās un saraušanās fāzē, variācijas koeficients bija 6,34% (PALSr) uzpildīšanās fāzē līdz 6,85% (PALSs) saraušanās fāzē.

3.2. Analizējamo rezultātu salīdzinājums veseliem cilvēkiem līdz 50 un pēc 50 gadu vecuma

Ņemot vērā, ka 2 DS metode KP deformācijas novērtēšanai netiek plaši izmantota un šodien ir tikai daži veselu cilvēku KP normālas deformācijas rādītājiem veltīti darbi, tad sākotnēji šajā pētījumā tika iekļauta veselu cilvēku grupa vecumā līdz 50 gadiem, lai aprobētu metodi un iegūtu normālus rādītājus. Lai novērtētu KP deformāciju un KK miokarda hipertrofiju, tika izveidota otra

veselu cilvēku grupa vecumā virs 50 gadiem, jo arī pacientu grupa ar AH un AS vidēji bija vecumā pēc 50 gadiem.

Tika veikta Eho-kg un 2 DS rādītāju salīdzināšana divās veselu cilvēku grupās ar mērķi apstiprināt dažu rādītāju, kuri varētu ietekmēt statistiskās analīzes pareizību tālākajā pētījuma gaitā, atšķirības. Veselu cilvēku grupu rezultāti salīdzināti 3.6. tabulā.

3.6. tabula

Divu veselu cilvēku grupu vecumā līdz 50 un pēc 50 gadiem rezultātu salīdzinājums (M ± SD)

Rādītāji	Veseli cilvēki vecumā līdz 50 gadiem (n = 30)	Veseli cilvēki pēc 50 gadu vecuma (n = 20)	p
KP strukturāli funkcionālie rādītāji			
LA, mm	32 ± 3,8	34,7 ± 3,0	<0,01
LA max volume, ml	33,1 ± 8,4	38,0 ± 8,2	<0,05
LA VI max, ml/m ²	17,3 ± 3,1	20,4 ± 4,0	<0,003
Transmitrālā asins plūsma, E/E, KK miokarda masas indekss			
LV DT, msec	189,7 ± 32,3	221,1 ± 59,5	<0,02
LV Peak A, cm/s	0,5 ± 0,1	0,69 ± 0,16	<0,0001
MV E/E`mean	5,5 ± 1,1	7,0 ± 1,5	<0,0001
LV MI, g/m ²	84,4 ± 14,1	89,6 ± 11,5	NS
Vidējā maksimālā longitudinālā deformācija uzpildīšanās fāzē			
4ch-avPALSr	22,00 ± 6,64	17,9 ± 4,4	<0,02
2ch-avPALSr	17,71 ± 5,94	14,9 ± 3,4	<0,05
Vidējā maksimālā longitudinālā deformācija saraušanās fāzē			
4ch-avPALSs	-13,55 ± 2,95	-14,2 ± 2,7	NS
2ch-avPALSs	-15,24 ± 3,91	-16,4 ± 2,9	NS

LA – kreisais priekškambaris; LA max volume – kreisā priekškambara maksimālais tilpums; LA VI max – kreisā priekškambara maksimālā tilpuma indekss; LV DT – kreisā kambara agrīnas diastoliskās uzpildīšanās asinsrites palēnināšanās;

3.6. tabulas nobeigums

LV Peak A – kreisā kambara vēlīnas diastoliskās uzpildīšanās ātruma maksimums (kreisā priekškambara sistoles laikā); MV E/E' mean – kreisā kambara agrīnās distoliskās uzpildīšanās maksimālā ātruma (E) attiecība pret mitrālā vārstuļa (MV) fibrozo gredzenu laterālo un septālo daļu maksimālās kustības ātruma vidējo vērtību agrīnajā diastolē (E'); LV MI – kreisā kambara miokarda masas indekss; 4ch-avPALS – vidēja 4-kameru maksimāla longitudināla priekškambaru deformācija; 2ch-avPALS – vidēja 2-kameru maksimāla longitudināla priekškambaru deformācija; r (*reservoir*) – uzpildīšanās fāze; s (*contractile*) – saraušanās fāze

Kā redzams 3.6. tabulā, KP diametrs, maksimālais tilpums un maksimālā tilpuma indekss veselu cilvēku grupā pēc 50 gadiem bija ticami lielāks nekā grupā līdz 50 gadiem. Uzmanību pievērš ticama vidējās deformācijas samazināšanās (4ch un 2ch-avPALSr) uzpildīšanās fāzē veselu cilvēku grupā pēc 50 gadiem, kā arī ar vecumu saistīts deformācijas izmaiņu trūkums saraušanās fāzē.

3.3. Analizējamo rādītāju rezultātu salīdzinājums starp kontrolgrupu – veseliem cilvēkiem pēc 50 gadu vecuma - un pacientiem ar KK miokarda hipertrofiju

Divu veselu cilvēku grupu rādītāju salīdzinājums apstiprināja citas grupas (vecumā pēc 50 gadiem) izvēles pareizību, lai veiktu salīdzinājumu ar pacientiem ar KK miokarda hipertrofiju.

3.3.1. Standarta ehokardiogrāfijas pamata rādītāji

Analizējamo starpgrupu rādītāju salīdzinājums ir redzams 3.7. tabulā.

Kā redzams tabulā, tad pacienti ar AS bija vecākie visās apsekojamajās grupās. Ticami augstāks BSA bija pacientiem ar AH un vieglu hipertrofiju. Ticami mazāka KK EF vērtība bija pacientu grupās ar AH un AS. Tika novērota virkne KK diastolisko funkciju raksturojošo rādītāju izmaiņu: ticama E' vid MV ($p < 0,001$) un attiecības E/E' vid ($p < 0,001$) samazināšanās, MV maksimālā ātruma A maksimuma palielināšanās, KK izovolumismās

relaksācijas laika pagarināšanās, Adur un Ar dur starpības palielināšanās visās pētījuma grupās.

3.7. tabula

Apsekoto veselu cilvēku grupas vecumā pēc 50 gadiem un pacientu ar KK miokarda hipertrofiju ehokardiogrāfijas rādītāji (M ± SD)

Rādītāji	Veseli cilvēki (n = 20)	AH un viegla KKH (n = 30)	AH un izteikta KKH (n = 22)	AS un izteikta KKH (n = 16)
Vecums (gadi)	57,6 ± 6,8	56,9 ± 7,5	60,4 ± 7,2	70,0 ± 5,9 *
BSA (m ²)	1,83 ± 0,2	2,03 ± 0,2 ††	1,92 ± 0,2	1,82 ± 0,2
Pulss (r/min)	70,9 ± 8,8	71,4 ± 7,2	71,7 ± 6,4	69,8 ± 8,1
LVMI (g/m ²)	89,6 ± 11,5	118,2 ± 11,8 †††	143,8 ± 14,4 ††† ‡	156,7 ± 38,6 †††
LV EF, %	65,4 ± 3,7	60,9 ± 3,3 †	61,6 ± 3,1 †	63,0 ± 2,4 †
LV peak E, m/s	0,73 ± 0,13	0,72 ± 0,15	0,77 ± 0,20	0,99 ± 0,20 *
LV peak A, m/s	0,69 ± 0,16	0,79 ± 0,19 †	0,84 ± 0,19 ††	1,17 ± 0,20 *
LV DT, ms	221 ± 59	235 ± 70	241 ± 74	288 ± 77†
MV E`mean, m/s	0,11 ± 0,03	0,07 ± 0,02 †††	0,06 ± 0,01 ††† ‡	0,05 ± 0,01 ††† *
MV E/E`mean	7,0 ± 1,5	10,0 ± 3,3 †††	13,6 ± 3,4 ††† ‡	19,7 ± 3,3 ††† *
LV IVRT, ms	82,5 ± 8,5	91,3 ± 15,6 †	90,8 ± 17,0 †	100,8 ± 7,3 ††† †
LV E/A	1,14 ± 0,41	0,98 ± 0,38	1,0 ± 0,52	0,86 ± 0,17†
Ar dur – A dur, ms	12,3 ± 7,3	27,3 ± 14,6†	21,2 ± 18,3 †	41,1 ± 21,2*

* p < 0,001 salīdzinot ar katru no 3 grupām; † p < 0,05, salīdzinot ar veseliem cilvēkiem; †† p < 0,01, salīdzinot ar veseliem cilvēkiem; ††† p < 0,001, salīdzinot ar veseliem cilvēkiem; ‡ p < 0,001, salīdzinot pacientus ar AH un vieglu KKH; † p < 0,05, salīdzinot pacientus ar AH vieglu un izteiktu KKH.

AH – arteriāla hipertensija; AS – aortālo vārstuļa stenoze; KKH – kreisā kambara hipertrofija; BSA – ķermeņa virsmas laukums; LV MI – kreisā kambara miokarda masas indekss; LV EF – kreisā kambara izsviedes frakcija; LV Peak E – kreisā kambara agrīnas diastoliskās uzpildīšanās ātruma maksimums; LV Peak A – kreisā kambara vēlīnas diastoliskās uzpildīšanās ātruma maksimums (kreisā priekškambara sistoles laikā); LV DT – kreisā kambara agrīnas diastoliskās uzpildīšanās asinsrites palēnināšanās; MV E`mean – mitrālā vārstuļa fibrozā gredzena diastoliskās kustības vidējais (mediālā un laterālā mitrālā vārstuļa gredzena) ātrums; MV E/E`mean – kreisā kambara agrīnās diastoliskās uzpildīšanās maksimālā ātruma (E) attiecība pret mitrālā vārstuļa (MV) fibrozo gredzenu laterālo un septālo daļu maksimālās kustības ātruma vidējo vērtību agrīnajā diastolē (E`); LV IVRT – kreisā kambara izovolumiskās relaksācijas laiks;

E/A – agrīnas diastoliskās pildīšanās ātruma (E) attiecība pret vēlinas diastoliskās pildīšanās ātrumu (A); Ar dur – A dur – starpība starp kreisā priekškambara sistoles ilgumu un priekškambara plaušu vēnas retrogrādās plūsmas ilgumu

3.3.2. Strukturāli funkcionālie kreiso priekškambaru rādītāji

Apkopotie pētījuma grupu strukturāli funkcionālie rādītāji ir redzami 3.8. tabulā.

Visiem apsekotajiem pacientiem tika reģistrēta ticama KP lineāro izmēru, visu tilpumu un to indeksu palielināšanās. Tomēr tikai pacientu grupā ar AS tie pārsniedza normālos rādītājus. KP iestiepjamības indekss ticami mazāks bija pacientiem ar AH un AS. Jāatzīmē, ka visizteiktākās strukturāli funkcionālo rādītāju izmaiņas tika konstatētas pacientiem ar AS.

3.8. tabula

Veselu cilvēku vecumā pēc 50 gadiem un pacientu ar KK miokarda hipertrofiju priekškambaru strukturāli funkcionālie rādītāji (M ± SD)

Rādītāji	Veseli cilvēki (n = 20)	AH un viegla KKH (n = 30)	AH un izteikta KKH (n = 22)	AS un izteikta KKH (n = 16)
LA diametrs, mm	34,7 ± 3,0	37,6 ± 2,1 †††	38,9 ± 4,1 †††	39,6 ± 2,4 †††
LA Vmax, ml	38,0 ± 8,2	42,6 ± 7,8 †††	51,6 ± 13,8 ††† *	59,3 ± 8,2 †††
LAVImax, ml/m ²	20,4 ± 4,0	21,6 ± 4,6 ††	26,7 ± 5,7 ††† *	32,4 ± 3,4 ††† ††
LA Vmin, ml	10,7 ± 3,5	15,9 ± 4,8 †††	19,4 ± 6,5 ††† **	25 ± 5,6 ††† ††
LAVI min, ml/m ²	4,8 ± 1,4	7,9 ± 2,5 ††	10,1 ± 3,7 ††	13,7 ± 3,9 †† ††
LA Vp, ml	18,4 ± 5,5	26,5 ± 6,2 †††	31,3 ± 10,2 ††† **	37,8 ± 8,5 ††† ††
LAVI p, ml/m ²	8,5 ± 2,1	13,1 ± 3,1 ††	16,3 ± 3,9 ††† **	20,8 ± 4,1 ††† ††
LA PEF, %	45,1 ± 9,5	37,7 ± 8,5 ††	39,3 ± 7,1 †	35,6 ± 7,1 ††
LA AEF, %	43,0 ± 7,6	40,3 ± 9,0	37,7 ± 6,4 †	34,1 ± 5,4 †††
LA IE, %	229,1 ± 61,1	179,5 ± 51,2 ††	167,4 ± 34,5 †††	139,8 ± 31,2 ††† †

3.8. tabulas nobeigums

† p < 0,05, salīdzinot ar veseliem cilvēkiem; †† p < 0,01, salīdzinot ar veseliem cilvēkiem; ††† p < 0,001, salīdzinot ar veseliem cilvēkiem; * p < 0,01, salīdzinot pacientus ar AH un vieglu KK hipertrofiju; ** p < 0,05, salīdzinot pacientus ar AH un vieglu KK hipertrofiju; † p < 0,01, salīdzinot pacientus ar AH un vieglu un izteiktu KK hipertrofiju; †† p < 0,001, salīdzinot pacientus ar AH un vieglu un izteiktu KK hipertrofiju;

AH – arteriāla hipertensija; AS – aortālo vārstuļa stenoze; KKH – kreisā kambara hipertrofija; LA – kreisais priekškambaris; LA V max – kreisā priekškambara maksimālais tilpums; LA VI max – kreisā priekškambara maksimālā tilpuma indekss; LA V min – kreisā priekškambara minimālais tilpums; LA VI min – kreisā priekškambara minimālā tilpuma indekss; LAV p – kreisā priekškambara tilpums pirms P zoba EKG; LA VI p – kreisā priekškambara tilpuma indekss pirms P zoba EKG; LA PEF – kreisā priekškambara pasīvā iztukšošanās frakcija; LA AEF – kreisā priekškambara aktīvā iztukšošanās frakcija; LA IE – kreisā priekškambara iestiepjamības indekss

3.3.3. KP segmentārā deformācija

Pavisam tika novērtēti 264 segmenti 5 priekškambaru sienās. Sešos segmentos (1,9%) netika iegūta pietiekamas kvalitātes endokarda vizualizācija. Jāatzīmē, ka šie 6 segmenti atradās KP priekšējā sienā. KP segmentārās deformācijas rādītāji saraušanās un uzpildīšanās fāzēs ir redzami 3.9. tabulā.

3.9. tabula

KP sienu vidējo sienu miokarda maksimālās segmentārās longitudinālas deformācijas vērtības uzpildīšanās fāzē (segPALSr) un saraušanās fāzē (segPALSS), veseliem cilvēkiem pēc 50 gadiem un pacientiem ar KK miokarda hipertrofiju% (M ± SD)

Priekškambaru sienas	Veseli cilvēki (n = 20)	AH un viegla KKH (n = 30)	AH un izteikta KKH (n = 22)	AS un izteikta KKH (n = 16)
Uzpildīšanās fāze (segPALSr)				
LATkp	19,8 ± 5,4	10,1 ± 3,0 ††	9,6 ± 3,3 ††	8,5 ± 4,3 ††
SEP	17,4 ± 4,9	11,4 ± 3,8 ††	11,5 ± 3,8 ††	9,6 ± 3,2 ††
POS	16,3 ± 5,3	10,7 ± 3,1 ††	10,4 ± 4,3 ††	8,3 ± 3,5 †† †
INF	18,3 ± 4,8	12,9 ± 4,7 ††	10,7 ± 4,0 ††	9,5 ± 3,0 †† †
ANT	13,4 ± 3,3	9,2 ± 3,8 ††	8,6 ± 2,9 ††	6,4 ± 2,9 †† †

3.9. tabulas nobeigums

Priekškambaru sienas	Veseli cilvēki (n = 20)	AH un viegla KKH (n = 30)	AH un izteikta KKH (n = 22)	AS un izteikta KKH (n = 16)
Sarašanās fāze (segPALSs)				
LATkp	-14,6 ± 3,5	-16,4 ± 4,6 ††	-15,8 ± 4,5 ††	-12,2 ± 4,4 [♠]
SEP	-14,8 ± 3,7	-14,8 ± 5,3	-13,9 ± 4,1	-12,8 ± 3,0
POS	-15,5 ± 4,6	-15,2 ± 4,7	-14,6 ± 4,8	-11,4 ± 3,9 † [♠]
INF	-18,0 ± 3,1	-16,8 ± 4,2	-17,6 ± 4,5	-13,7 ± 3,7 †† [♠]
ANT	-15,6 ± 3,8	-14,1 ± 4,1	-13,8 ± 5,4	-10,2 ± 2,9 †† [♠]

† p < 0,05, salīdzinot ar veseliem cilvēkiem; †† p < 0,001, salīdzinot ar veseliem cilvēkiem; [♠] p < 0,05, salīdzinot pacientus ar AH un vieglu un izteiktu KK hipertrofiju; [♠] p < 0,01, salīdzinot pacientus ar AH un vieglu un izteiktu KK hipertrofiju.

AH – arteriāla hipertensija; AS – aortālā vārstuļa stenoze; KKH – kreisā kambara hipertrofija; KP sienu vidējie segmenti: LATla – laterālais; SEP – septālais; POS – mugurējais; INF – apakšējais; ANT – priekšējais; segPALS – segmentāra maksimāla longitudināla priekškambaru deformācija; r – uzpildīšanās fāze (*reservoir*); s – sarašanās fāze (*contractile*); KP – kreisais priekškambaris

Kā redzams 3.9. tabulā, KP maksimālajai segmentārajai (segPALSr) longitudinālajai deformācijai uzpildīšanās fāzē bija zemi rādītāji visās pētījuma grupās (p < 0,001 visās grupās salīdzinājumā ar veseliem cilvēkiem pēc 50 gadu vecuma). Jau pacientu grupā ar vieglu hipertrofiju tiek reģistrēta ticama segPALSr lieluma samazināšanās, kaut gan netika novērotas ticamas atšķirības starp segmentāro deformāciju pacientu grupās ar hipertoniju un vieglu un izteiktu hipertrofiju. Tikai pacientiem ar AS segPALSr lielums bija ticami vēl zemāks nekā grupās ar hipertonijas pacientiem ar vieglu un izteiktu hipertrofiju (p < 0,05, KP apakšējās, priekšējās, aizmugurējās sienas vidējos segmentos).

Sarašanās fāzē pacientu grupās ar hipertoniju netika novērota ticama segPALSs lielumu izmaiņa un tikai KP sānu sienā segmentārā deformācija bija ticami augstāka (p < 0,001 salīdzinājumā ar veseliem cilvēkiem). Pacientiem ar AS segPALSr lielums KP mugurējā, apakšējā un priekšējā sienā bija ticami zemāks nekā veseliem cilvēkiem (p < 0,001) un pacientu ar AH grupām (p < 0,01).

3.3.4. KP miokarda vidējā maksimālā deformācija

Kopumā tika izanalizēti 1232 priekškambaru segmenti, un no 1202 (97,6%) segmentiem tikai izveidotas kvalitatīvas grafiskās līknes. KP uzpildīšanās fāzē avPALSr 2-kameru un 4-kameru pozīcijās tika iegūti ticami paši zemākie rādītāji visās pētījuma grupās ($p < 0,001$ visās grupās, salīdzinot ar veselīgiem cilvēkiem) (sk. 3.10. tab.).

3.10. tabula

KP vidējās un globālās longitudinālās maksimālās deformācijas (avPALS, globPALS) lielums uzpildīšanās un saraušanās fāzēs veseliem cilvēkiem pēc 50 gadiem un pacientiem ar KK miokarda hipertrofiju, % (M ± SD)

Maksimālā deformācija	Veseli cilvēki (n = 20)	AH un viegla KKH (n = 30)	AH un izteikta KKH (n = 22)	AS un izteikta KKH (n = 16)
Uzpildīšanās fāze				
4ch-avPALSr	17,9 ± 4,4	9,9 ± 2,4††	9,4 ± 3,1††	7,9 ± 3,4†† ^d
2ch-avPALSr	14,9 ± 3,4	9,8 ± 2,7††	8,5 ± 2,7††	6,5 ± 2,2†† ^{dd}
globPALSr	16,4 ± 4,4	9,9 ± 2,1††	9,0 ± 2,6††	7,2 ± 2,0†† ^{dd}
Saraušanās fāze				
4ch-avPALSs	-14,2 ± 2,7	-14,1 ± 4,5	-13,2 ± 4,1	-11,8 ± 2,9†
2ch-avPALSs	-16,4 ± 2,9	-14,7 ± 3,6	-13,6 ± 4,4	-11,4 ± 1,8††
globPALSs	-15,3 ± 2,3	-14,4 ± 3,7	-13,4 ± 5,3	-11,5 ± 2,0†† ^d

† $p < 0,05$, salīdzinot ar veseliem cilvēkiem; †† $p < 0,001$, salīdzinot ar veseliem cilvēkiem; $p < 0,05$, salīdzinot pacientus ar AH un vieglu un izteiktu KK hipertrofiju; ^{dd} $p < 0,001$, salīdzinot pacientus ar AH un vieglu un izteiktu KK hipertrofiju.

AH – arteriāla hipertensija; AS – aortālā vārstuļa stenoze; KKH – kreisā kambara hipertrofija; 4ch-2 ch-avPALS – vidēja 4-kameru vai 2-kameru apikālā pozīcija, maksimāla longitudināla priekškambaru deformācija; globPALS – globāla maksimāla longitudināla priekškambaru deformācija; r (*reservoir*) – uzpildīšanās fāze; s (*contractile*) – saraušanās fāze.

Jāatzīmē, ka, tāpat kā segmentārā PALS gadījumā, jau pacientu grupā ar AH un vieglu hipertrofiju netika konstatētas ievērojamas ticamas avPALSr atšķirības starp pacientu grupām ar AH un vieglu un izteiktu hipertrofiju. Tikai pacientiem ar AS tika novērotas ticamas, vēl zemākas 4ch-avPALSr un 2ch-

avPALSr vērtības salīdzinājumā ar pacientu grupām ar AH un vieglu un izteiktu hipertrofiju (4ch-avPALSr $p < 0,05$; 2ch-avPALSr $p < 0,001$).

Vidējā maksimālā deformācija (avPALSs) saraušanās fāzē 4-kameru un 2-kameru pozīcijās ticami neatšķīrās pacientu grupās ar AH un veseliem cilvēkiem. Tomēr pacientiem ar AS avPALSs bija ticami zemāks nekā veseliem cilvēkiem ($p < 0,05$ 4ch-avPALSs un $p < 0,001$ 2ch-avPALSs).

3.3.5. KP miokarda globālā maksimālā deformācija

Globālās deformācijas salīdzinājums pētījuma grupās redzamas 13. tabulā. Uzpildīšanās fāzē visās pētījuma grupās ($p < 0,001$ visās grupās salīdzinājumā ar veseliem cilvēkiem) KP globPALSr bija ticami zemāki rezultāti. Pašas zemākās globPALSr vērtības bija pacientiem ar AS.

Saraušanās fāzē globPALSs ticami neatšķīrās pacientu grupās ar AH un veseliem cilvēkiem. Tomēr pacientiem ar AS globPALSs bija ievērojami zemāka nekā veseliem cilvēkiem ($p < 0,001$) un pacientiem ar AH un vieglu un izteiktu KK miokarda hipertrofiju ($p < 0,05$) (skat. 3.10. tab.).

GlobPALSr un globPALSs demonstrē korelācijas trūkumu starp vecumu un KK izsviedes frakciju. Ticama negatīva korelācija globPALSr uzpildīšanās fāzē tika novērota starp LVMI ($r = -0,56$, $p < 0,001$) un KP tilpumu indeksiem (LAVI_{max} – $r = -0,42$, $p < 0,05$; LAVI_{min} – $r = -0,45$, $p < 0,01$; LAVI_p – $r = -0,38$, $p < 0,05$). Ticama pozitīva korelācija bija ar E`vid MV ($r = 0,64$, $p < 0,001$).

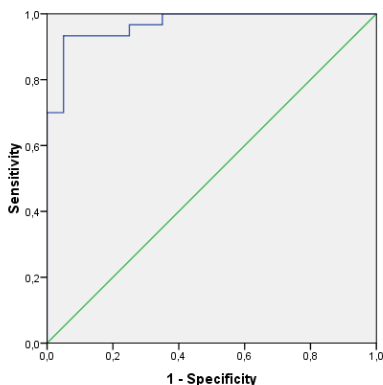
Saraušanās fāzē tika novērota pozitīva ticama globPALS korelācija ar LVMI ($r = 0,40$, $p < 0,05$) un LAVI_{min} ($r = 0,51$, $p < 0,01$). Tāpat tika novērota negatīva globPALSs korelācija ar KP aktīvās iztukšošanās frakciju (LA AEF) ($r = -0,41$, $p < 0,05$) un KP iestiepmības indeksu (LA IE) ($r = -0,46$, $p < 0,01$).

3.3.6. Vidējās maksimālās longitudinālās deformācijas nozīme, nosakot pacientus ar kreisā priekškambara deformācijas traucējumiem

Raksturliikņu analīze ļāva apzināt nozīmīgākos KP deformācijas traucējumus vidējā maksimālā longitudinālā deformācijā 4-kameru pozīcijā un globālajā maksimālajā longitudinālajā deformācijā uzpildīšanās fāzē. Vislielākā diagnostiskā vērtība tika atklāta vidējai maksimālai longitudinālai deformācijai 4-kameru pozīcijā (4ch-avPALSr) – 12,5% – un globPALSr – 12,6%. Minētie mērījumi ļāva atklāt pacientus ar KP deformācijas traucējumiem un vieglu KK hipertrofiju: 4ch-avPALSr (AUC = 0,968) ar jutību 93% un specifiskumu 95% un globPALSr (AUC = 0,963) ar jutību 97% un specifiskumu 90% (sk. 3.1. un 3.2. att.).

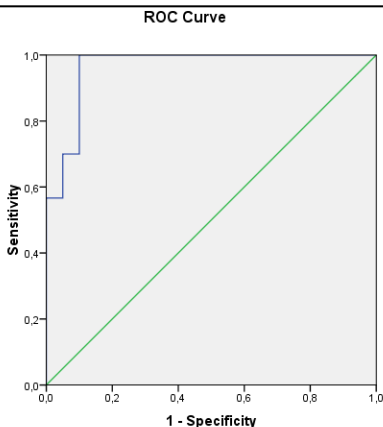
Vidēja 4-kameru apikālā pozīcija
maksimāla longitudināla priekškambaru deformācija
uzpildīšanās fāzē (4ch-avPALSr)

ROC Curve



3.1. att. ROC analīzes likne (AUC = 0,968). Vislielākā diagnostiskā vērtība (12,5%) pacientu KP deformācijas traucējumu atklāšanā vieglas hipertrofijas gadījumā ar jutīgumu 93% un specifiskumu 95% tika atklāta KP vidējai maksimālai longitudinālai deformācijai (*cut-off value of avPALSr*) uzpildīšanās fāzē

Globāla maksimāla longitudināla priekškambaru deformācija uzpildīšanās fāzē (globPALSr)



3.2. att. ROC liknes analīze (AUC = 0,963). Vislielākā diagnostiskā vērtība (12,6%) pacientu KP deformācijas traucējumu atklāšanā vieglas hipertrofijas gadījumā ar jutīgumu 97% un specifiskumu 90% tika atklāta KP globālai maksimālai longitudinālai deformācijai (*cut-off value of globPALSr*) uzpildīšanās fāzē

Ņemot vērā ticamu pozitīvu korelāciju starp 4ch-avPALSr un globPALSr ($r = 0,93$, $p < 0,001$), kā arī iegūtos specifiskuma un jutīguma rādītājus, var pieņemt, ka KP deformācijas traucējumu diagnostikai vieglas KK miokarda hipertrofijas gadījumā ikdienas darbā var izmantot vidējās maksimālās longitudinālās deformācijas rādītājus 4-kameru pozīcijā.

3.3.7. Variācijas viena pētnieka veiktajā analīzē

Variācijas koeficients (CV) uzpildīšanās fāzē (PALSr) bija 6,34% un saraušanās fāzē (PALSs) – 2,84 %.

4. DISKUSIJA

4.1. Diskusija par rezultātiem līdz 50 gadu veciem veseliem cilvēkiem

Attīstoties jaunām ehokardiogrāfijas tehnoloģijām, tādām kā TDI un 2Ds metode, kļuvis iespējams izpētīt priekškambaru miokardu reģionālās īpatnības. Daudzos pētījumos ir tikusi pierādīta audu doplerogrāfijas izmantošana priekškambara miokarda deformācijas noteikšanai, kā arī veikta priekškambaru sistoles laika analīze [15–17]. Tomēr metode neguva plašu popularitāti.

Samērā nesen radusies ne-doplera 2DS miokarda deformācijas noteikšanas metode; tā nav saistīta ar doplera efektu un ir guvusi labas atsauksmes KK globālās un segmentārās funkcijas analīzē. Būtiskākās metodes priekšrocības, salīdzinot ar audu doplerogrāfiju, ir: neatkarība no skenēšanas leņķa, iespēja izmantot mazāku kadru biežumu un neatkarība no vispārējām sirds kustībām. Ar 2DS metodi ir pierādīti priekškambara miokarda longitudinālās deformācijas traucējumi kardiomiopātijas, KK miokarda hipertrofijas gadījumā, dilatācijas kardiomiopātijas pacientiem pēc sirds resinhronizācijas [26-28]. Metodes darba korektums ir apstiprināts, arī izmeklējot pacientus ar priekškambaru starpsienas oklūderi. Turklāt ir pierādīts, ka deformācija oklūdera rajonā nenotiek [29].

Šajā darbā ir minēti KP un LP miokarda sienu longitudinālās deformācijas rādītāji veseliem cilvēkiem. Iegūti rezultāti (deformācijas grafiskās līknes) visu priekškambaru cikla fāžu laikā. Jāpiebilst, ka vislielākā deformācija tika novērota uzpildīšanās fāzē, jo šajā periodā notiek būtiska miokarda pagarināšanās un asins pieplūde no plaušu vēnām. Šajā fāzē asins daudzumu un spiedienu nosaka miokarda spēja izstiepties.

Caurteces fāzē maksimālās deformācijas (PALS) rādītāji 50% apsekojamo bija nulle. Iespējams, ka tas ir saistīts ar miokarda deformācijas

neesamību šajā periodā. Ir zināms, ka priekškambariem caurteces fāzē ir pasīva loma asins pārnēsē un praktiski nenotiek miokarda nobīde. Tas ir pierādīts ar priekškambara miokarda tenzokardiogrammas un mehanokardiogrammas palīdzību [30].

Saraušanās fāzē, kas ir svarīgs kambaru sistoles sākuma palaidējmoments, vislielākā deformācija tika novērota KP apakšējā un laterālajā sienā un LP laterālajā sienā. Iespējams, LP laterālās sienas saraušanās fāzes augstie rādītāji, salīdzinot ar KP, saistīti ar zemāku spiedienu un spēcīgākiem *mm. pectinati* [30, 31].

Salīdzinot iegūtos rezultātus ar pētījumiem, kuros deformācijas noteikšanai izmantota audu doplerogrāfija, jāatzīmē, ka ir atklātas gan nosacītas līdzības, gan atšķirības. Katrā pētījumā bijusi atšķirīga priekškambaru mehāniskās funkcijas shēmas analīze. Daži autori analizējuši tikai trīs KP sienas [15] un salīdzinājuši visās fāzēs iegūtos rādītājus, citi salīdzinājuši KP un LP deformācijas rādītājus tikai saraušanās fāzē [16, 17].

Šajā darbā centāties apvienot KP un LP sienu salīdzinājumus ar priekškambaru darba cikla visu fāžu rādītājiem. Mūsu datiem analogiski rezultāti tika iegūti LP laterālās sienas saraušanās fāzē, kurā tika novērota lielāka miokarda deformācija, salīdzinot ar KP sienām [16]. Analizējot tikai KP sienu rādītājus, tika iegūti neviendabīgi rezultāti. *M. Quintana* ar līdzautoriem [17] veiktajā pētījumā netika iegūti ticami atšķirīgi KP sienu maksimālās deformācijas rezultāti saraušanās fāzē. Deformācijas rādītāji (miokarda pagarināšanās) uzpildīšanās fāzē bija lielāki nekā saraušanās un caurteces fāzēs, līdzīgi kā *C. Sirbu* ar līdzautoriem veiktajā pētījumā [15].

Jāatzīmē, ka ar audu doplerogrāfiju iegūtās skaitliskās vērtības izrādījās lielākas, nekā ar 2DS metodi iegūtie identiskie rādītāji.

C. Sirbu ar līdzautoriem [15] veiktajā KP 3 sienu analīzē saraušanās fāzē apakšējās sienas miokards, salīdzinot ar laterālo un priekšējo sienu, deformējās (saīsinājās) ievērojami mazākā mērā. Šajā darbā tika iegūti citi

rezultāti: apakšējās sienas deformācijas rādītāji saraušanās fāzē bija lielāki, nekā tas bija laterālajai un priekšējai sienai.

Vēl vairāk atšķirību saistās ar caurteces fāzi. *C. Sirbu* un līdzautoru [15] publikācijās minēti diezgan augsti maksimālās deformācijas rādītāji caurteces fāzē (līdz – 41,72%), bet mūsu darba rezultāts pierādīja, ka maksimālās deformācijas (PALS) rādītāji 50% veselu cilvēku bija nulle, jo caurteces fāzē tika novērota minimāla miokarda deformācija.

Uzmanība jāpievērš arī analīzes metožu atšķirībām. TDI un ne-doplera 2DS metodēs tiek pielietoti dažādi miokarda deformācijas novērtēšanas principi.

4.2. Diskusija par rezultātiem pacientu grupās ar KK miokarda hipertrofiju

Mūsu darbā tika pētīta priekškambara funkcija pacientiem ar AH un AS un dažādu pakāpju KK hipertrofiju. Pacientu grupa ar AH tika sadalīta atbilstoši kontrolgrupas vecumam. Pacienti ar AS bija vecāki, kas ir pilnīgi likumsakarīgi. Viens no svarīgākajiem iekļaušanas kritērijiem pētījumā bija neregulāra medikamentu lietošana, jo tas varēja ietekmēt iegūtos rezultātus.

Pacientu grupā ar AH un AS ticami lielāks bija LVMI un ticami mazāks EF lielums. Acīmredzams KK sūkņa funkcijas pasliktināšanās rezultāts ir pastāvīgā pēcslodzes palielināšanās un ar medikamentiem nekoriģējams paaugstināts arteriālais asinsspiediens vai AS.

KK diastoliskās funkcijas doplerehokardiogrāfijas rādītāji liecina par KK miokarda relaksācijas traucējumiem visām pacientu grupām: ticama transmitrālās asins plūsmas A maksimuma ātruma palielināšanās, agrīnās diastoliskās uzpildīšanās plūsmas laika palēnināšanās pieaugums (DT), izovolumiskās relaksācijas (IVRT) laika pagarināšanās, $E'_{\text{vid MV}}$ pazemināšanās, E/E' vid MV palielināšanās un KP sistoles ilguma un

retrogrādās plūsmas no priekškambara uz plaušu vēnu (Adur – Ar dur) starpības palielināšanās. Jāatzīst, ka visās grupās ticami atšķīrās tikai E' vid MV un E/E' vid MV lielumi. E' vid MV samazināšanās un E/E' vid MV attiecības palielināšanās nebija saistīta ar KK izsviedes frakcijas samazināšanos ($r = 0,28$), bet drīzāk saistījās ar LVMI ($r = 0,6$, $p < 0,001$) palielināšanos. Pacientu grupā ar AS E/E' vid MV lielums bija ticami augsts visās grupās ($19,7 \pm 3,3$), kas liecina, ka KK relaksācijas traucējumiem pievienojas arī KK miokarda iestiepjamības līmeņa pazemināšanās un KK uzpildīšanās spiediena palielināšanās [33].

4.2.1. Kreisā priekškambara strukturāli funkcionālie rādītāji

Priekškambaru tilpums ir kumulatīvs rādītājs, kas atspoguļo ilgstošu daudzveidīgu faktoru ietekmi. Šajā gadījumā tas ir paaugstināts arteriālais asinsspiediens un KK miokarda hipertrofija vai AS.

Mūsu pētījumā visiem KP tilpumiem un tilpumu indeksiem lielāka ticamība bija pacientu grupās ar AH un AS, salīdzinot ar kontrolgrupu. Lielākas sagaidāmās izmaiņas tika reģistrētas pacietu grupā ar AS, un to apliecina arī ar citu pētnieku iegūtie rezultāti [34, 35]. Visiem KP tilpuma indeksiem tika novērota negatīva korelācija. Negatīva korelācija tika novērota uzpildīšanās fāzē (KP izstiepšanās) visiem KP tilpuma indeksiem ar globPALSr un tikai KP minimālā tilpuma indekss liecināja par pozitīvu korelāciju ar globPALSs ($r = 0,51$, $p < 0,01$) saraušanās fāzē (KP sistole, KP saraušanās). Rezultāti ļauj pieņemt, ka, palielinoties apjomam, pavājinās KP stiepjamība un kompensatori pieaug KP saraušanās. To izskaidro Franka-Starlinga likums: KP tilpuma pieaugums sekmē KP miokarda kontraktilitātes paaugstināšanos. Tajā pat laikā netiek novērota KP aktīvās iztukšošanās frakcijas palielināšanās pacientu grupās ar AH un AS. Matemātiski tas izskaidrojams kā ticami palielinājušies tādi tilpumi kā V_p KP un V_{min} KP visās pētījuma grupās. Par KP

kompensatorajām spējām liecina ticama transmitrālās asinsplūsmas A maksimuma palielināšanās un ticama TPLS (laiks līdz KP sistoles maksimālajai deformācijai) pagarināšanās KP vidējos segmentos. Tātad pieaug KK uzpildīšanās spiediens (to pierāda attiecība E/E' KK) un KP sistole kļūst ilgāka, lai kompensatori nodrošinātu normālu KK uzpildīšanos.

4.2.2. KP segmentārā, vidējā un globālā maksimālā deformācija

4.2.2.1. Uzpildīšanās fāze (KP iestiepšanās)

Uzpildīšanās fāzē KP maksimālās segmentārās, vidējās un globālās deformācijas lielumi visās pētījuma grupās bija vismazākie, jo pēc priekškambaru sistoles KP pilnībā neatslābst (neizstiepjās), līdz ar to nepildot pilnvērtīgu asins piesūkšanas funkciju no plaušu vēnām. Iespējams, ka priekškambaru miokards KK hipertrofijas rezultātā reaģēja tieši tāpat kā KK miokards, tātad ar atslābināšanās traucējumiem. Ievērojama PALS samazināšanās tika novērota pacientu grupā ar hipertoniju un nelielu hipertrofiju, bet PALS grupās starp AH pacientiem ticami neatšķīrās un tikai grupā ar AS tika reģistrēti ticami zemas PALS vērtības. KK miokarda atslābināšanās traucējumi un iestiepjamības pasliktināšanās pastiprināja KP disfunkciju. Mūsu rezultātus apstiprina arī *A. D'Andrea* ar līdzautoriem [27] pētījuma dati par pacietiem ar AH, mērenu KK hipertrofiju un nebūtisku KP paplašināšanos, atklājot ticamu KP maksimālās segmentārās deformācijas samazināšanos pacientiem ar AH, salīdzinot ar kontrolgrupu. Vēl interesantākus rezultātus ieguva *S. Mondillo* ar līdzautoriem [36] un *H. Miyoshi* ar līdzautoriem [37], kuru mērķis bija atklāt agrīnus normāla izmēra KP funkcijas traucējumus pacietiem ar AH, nelielu KK hipertrofiju un cukura diabētu [36], kā arī pacientiem ar vienu vai vairākiem kardiovaskulārajiem riska faktoriem [37]. Abos pētījumus tika iegūti vienādi rezultāti: jau agrīnā AH stadijā un pacientiem ar riska faktoriem tika novērota ticama avPALSr [37] un

globPALSr [36] samazināšanās uzpildīšanās fāzē. KP deformācijas spējas vēl vairāk samazina cukura diabēta un AH pievienošanās [36]. Iespējams, ka KP PALSr samazināšanās (iestiepjamības samazināšanās uzpildīšanās fāzē) ir agrīns sirds funkcijas traucējumu rādītājs neizmainītu vai nebūtiski izmainītu ehokardiogrāfijas standarta rādītāju gadījumā.

Kā minēts iepriekš, visnozīmīgākie KP deformācijas traucējumi tika novēroti pacientu grupā ar AS un izteiktāku KK miokarda hipertrofiju. Šai pacientu grupai spiediena radītajai pārslodzei pievienojās vēl tilpumu pārslodze (jo ir traucēta asins atcece caur sašaurināto aortālo vārstuli), kas sekmēja ievērojamu KP deformācijas samazināšanos.

Jāpievērš uzmanība korelācijai starp globPALS uzpildīšanās un saraušanās fāzi ar vidēju (*average*) un segmentāru (*segmental*) PALS. Segmentārais segPALS vidējos KP laterālās, mugurējās un apakšējās sienas segmentos uzpildīšanās fāzē ticami pozitīvi korelēja ar globPALSr ($r = 0,83$; $0,66$; $0,66$, $p < 0,001$). Ticama pozitīva korelācija bija arī starp 4ch- avPALSr, 2ch- avPALSr un globPALSr ($r = 0,93$ un $0,90$, $p < 0,001$). Līdzīga situācija tika novērota saraušanās fāzē. Iespējams, rezultāti ļaus izmantot segmentārās un vidējās deformācijas (avPALS un segPALS) lielumus kā globālās deformācijas (globPALS) surogāta marķierus. Kā zināms, viens no KP deformācijas novērtēšanas trūkumiem ir priekškambara endokarda kontūras neskaidrība un pārtrauktība: plaušu vēnas, KP austiņas kontūras nav. Minētie trūkumi nav novērojami KP vidējo segmentu sānu, aizmugurējā un apakšējā sienā, kur pietiekami skaidri vizualizējas KP endokards un sienu biezums. Tieši minētie trīs segmenti ietilpst 4-, 3- un 2-kameru pozīcijās, kurās tiek novērtēta vidējā (avPALS) un globālā (globPALS) deformācija.

4.2.2.2. Saraušanās fāze (saīsināšanās, KP sistole)

Apkopojot ar saraušanās fāzi saistītos rezultātus, var secināt, ka PALS vērtībās nebija ticamu atšķirību starp pacientiem ar AH un kontrolgrupu. Iespējams, ka pacientu grupā ar AH nebija palielināti KP tilpumi un nenotika kompensatora reakcija – KP PALSs pastiprināšanās. Tika novērota ticama transmitrālās asins plūsmas A pīķa palielināšanās. Tikai pacientu grupā ar AS tika novērota ticama segmentārās, vidējās un globālās deformācijas samazināšanās, salīdzinot ar veselīgiem cilvēkiem un pacientiem ar hipertoniiju. AH gadījumā KP tilpumu palielināšanās pirms saraušanās fāzes acīmredzot nav tik nozīmīga kā KP tilpuma pieaugums AS gadījumā. Iespējams, KP miokarda reakcija šajā gadījumā būs atšķirīga, jo KK uzpildīšanās spiediena paaugstināšanās dēļ notiek KP miokarda kompensatorās funkcijas izsīkšana, rezultātā palielinās KP sienu sasprindzinājums [12].

Tādējādi 2DS izmantošana sniedz iespēju analizēt priekškambara deformāciju un paver plašas perspektīvas tālākai pētniecībai ar mērķi izprast priekškambarī notiekošās pārmaiņas.

4.3. Pētījuma ierobežojumi

Jāmin daži pētījuma ierobežojumi.

Šodien nav speciāli izstrādātu programmu KP deformācijas analīzei. Tika izmantota KK miokarda deformācijas analīzes programma, kura praktiski ir jebkuras ražotājfirmas darba stacijā.

Pētījumā piedalījās arī salīdzinoši neliels dalībnieku skaits, kas varēja ietekmēt datu statistiskās analīzes rezultātus.

Viens no svarīgākajiem ieslēgšanas kritērijiem pētījumā pacietiem ar KK hipertrofiju bija neregulāra medikamentu lietošana, tomēr pastāv iespēja, ka rezultātus ietekmēja neregulāras terapijas efekts uz KP deformācijas īpašībām.

5. SECINĀJUMI

1. IZanalizējot 118 pacientu datus, izmantojot 2DS metodi, mēs atklājām, ka tā ļauj agrīni diagnosticēt KP disfunkciju.
2. 2DS metode ļauj novērtēt priekškambaru longitudinālu deformāciju.
3. Normāli priekškambaru miokardā raksturīgs deformācijas neviendabīgums un tās asinhronisms dažādās sienās, un līdz ar vecumu KP longitudināla deformācija uzpildīšanās fāzē mazinās (samazinās iestiepjamības iespējas).
4. Vislabāk reproducējamie rādītāji ir maksimāla longitudināla deformācija uzpildīšanās un saraušanās fāzē.
5. KK hipertrofijas gadījumā vienlaicīgi novērojami KP deformācijas traucējumi.
6. Pacientiem ar AH un vieglu KK hipertrofiju jau ir ievērojami traucēta KP longitudinālā deformācija: samazinās KP longitudinālā deformācija uzpildīšanās fāzē.
7. Pacientiem ar AS konstatēti visizteiktākie KP longitudinālās deformācijas traucējumi.
8. Pacientiem ar AH un AS visizteiktākie KP longitudinālās deformācijas traucējumi reģistrējas uzpildīšanās fāzē. Longitudinālās deformācijas traucējumi saraušanās fāzē notiek tikai pacientiem ar AS.

6. PRAKTISKĀS REKOMENDĀCIJAS

Uz iegūto rezultātu pamata, izmantojot 2DS metodi, tika izstrādātas rekomendācijas Latvijas ehokardiogrāfijas speciālistiem:

1. 2DS metode ir efektīva un plaši ieviešama, lai agrīni diagnosticētu KP disfunkciju veseliem indivīdiem, kas jaunāki par 50 gadiem, un pacientiem ar AH un vieglu KKH;
2. Kreisā priekškambara uzpildīšanās fāzē rekomendē izmantot maksimālas longitudinālas deformācijas (vidēja, 6 segmenti, 4-kameru pozīcijā) parametra vērtības, kas mazākas par 12,5% (jutīgums 93%, specifiskums 95%), kuras norāda uz KP deformācijas traucējumiem pacientiem ar AH un vieglu KKH.

7. IZMANTOTĀ LITERATŪRA

1. Daniel Levy, Larson M. G., Ramachandran S. V.; Kannel W. B., Kalon K. L. The Progression From Hypertension to Congestive Heart Failure. *JAMA*. 1996; 275:1557-1562.
2. Dahlof B., Lindholm L.H., Hansson L., Schersten B., Ekborn T., Wester P.O. Morbidity and mortality in the Swedish Trial in Old Patients with Hypertension (STOP-Hypertension). *Lancet*. 1991; 338:1281-1285.
3. Cutler J.A., Psaty B.M., MacMahon S., Furberg C. Public health issues in hypertension control: what has been learned from clinical trials. *Hypertension: Pathophysiology, Diagnosis and Treatment*. New York, NY: Raven Press; 1995: 253-270.
4. Kannel WB, Abbott RD. A prognostic comparison of asymptomatic left ventricular hypertrophy and unrecognized myocardial infarction: the Framingham Study. *Am Heart J*. 1986; 111:391–397.
5. Casale PN, Devereux RB, Milner M, et al. Value of echocardiographic measurement of left ventricular mass in predicting cardiovascular morbid events in hypertensive men. *Ann Intern Med*. 1986; 105:173–178.
6. Haider A.W., Larson M.D., Benjamin E.J., Daniel Levy. Increased left ventricular mass and hypertrophy are associated with increased risk for sudden death. *J Am Coll Cardiol*, 1998; 32:1454-1459.
7. Antonini-Canterin F., Huang G., Cervesato E., Faggiano P., Pavan D., Piazza R., Nicolosi G.L. Symptomatic aortic stenosis: does systemic hypertension play an additional role? *Hypertension* 2003; 41:1268–1272.
8. Briand M., Dumesnil J.G., Kadem L., Tongue A.G., Rieu R., Garcia D., Pibarot P. Reduced systemic arterial compliance impacts significantly on LV afterload and function in aortic stenosis: implications for diagnosis and treatment. *Journal of American College of Cardiology* 2005; 46:291–298.

9. Garcia D., Pibarot P., Kadem L., Durand L-G. Respective impacts of aortic stenosis and systemic hypertension on left ventricular hypertrophy. *Journal of Biomechanics* 2007; 40:972–980.
10. Abhayaratna W.P., Seward J.B., Appleton C.P. et al. Left Atrial Size: Physiologic Determinants and Clinical Applications. *J. Am. Coll. Cardiol.* 2006; 47:2357-2363.
11. Matsuda M., Matsuda Y. Mechanism of left atrial enlargement related to ventricular diastolic impairment in hypertension. *Clin. Cardiol.* 1996; 19:954–959.
12. Lancellotti P, Moonen M, Magne J, O'Connor K, Cosyns B, Attenu E et al. Prognostic effect of long-axis left ventricular dysfunction and B-type natriuretic peptide levels in asymptomatic aortic stenosis. *Am J Cardiol* 2010; 105:383–388.
13. Benjamin E.J., D'Agostino R.B., Belanger A.J. et al. Left atrial size and risk of stroke and death. The Framingham Heart Study. *Circulation* 1995; 92:835-841.
14. Eshoo S., Ross D.L., Thomas L. Impact of Mild Hypertension on Left Atrial Size and Function. *Circ.: Cardiovasc. Imaging* 2009; 2:93-99.
15. Sirbu C., Herbots L., D'hooge J. et al. Feasibility of strain and strain rate imaging for the assessment of regional left atrial deformation: a study in normal subjects. *Eur J Echocardiogr.* 2006; 7(3):199-208.
16. Zhang Q., Kum L.C., Lee P.W. et al. Effect of age and heart rate on atrial mechanical function assessed by Doppler tissue imaging in healthy individuals. *J Am Soc Echocardiogr.* 2006; 19(4):422-428.
17. Quintana M., Lindell P., Saha S.K. et al. Assessment of atrial regional and global electromechanical function by tissue velocity echocardiography: a feasibility study on healthy individuals. *Cardiovasc Ultrasound.* 2005; 18:3-4.

18. Yu C.M., Fung J.W., Zhang Q. et al. Tissue Doppler echocardiographic evidence of atrial mechanical dysfunction in coronary artery disease. *Int J Cardiol.* 2005; 105(2):178-185.
19. Paraskevaïdis I.A., Panou F., Papadopoulos C. et al. Evaluation of left atrial longitudinal function in patients with hypertrophic cardiomyopathy: A tissue Doppler and two-dimensional strain study. *Heart.* 2009; 95(6):483-489.
20. Donal E., Raud-Raynier P., Racaud A., Coisne D., Herpin D. Quantitative regional analysis of left atrial function by Doppler tissue imaging-derived parameters discriminates patients with posterior and anterior myocardial infarction. *J Am Soc Echocardiogr.* 2005; 18(1):32-38.
21. Anita C. Boyd, Nelson B. Schiller, David L. Ross, Liza Thomas. Segmental atrial contraction in patients restored to sinus rhythm after cardioversion for chronic atrial fibrillation: a colour Doppler tissue imaging study. *Eur J Echocardiography* 2008; 9:12-17.
22. Leitman M., Lysyansky P., Sidenko S. et al. Two-dimensional strain-a novel software for real-time quantitative echocardiographic assessment of myocardial function. *J Am Soc Echocardiogr.* 2004; 17(10):1021-1029.
23. Perk G., Tunick P.A., Kronzon I. Non-Doppler two-dimensional strain imaging by echocardiography--from technical considerations to clinical applications. *J Am Soc Echocardiogr.* 2007; 20(3):234-243.
24. Nikitin N.P., Witte K.K.A., Thackray S.D.R., Goodge L.J., Clark A.L., Cleland J.G.F. Effect of Age and Sex on Left Atrial Morphology and Function *European Journal of Echocardiography* 2003; 4(1):36-42.
25. Lang R.M., Bierig M., Devereux R.B. et al. Recommendations for chamber quantification: a report from the American Society of Echocardiography's Guidelines and Standards Committee and the Chamber Quantification Writing Group, developed in conjunction with the European Association of

- Echocardiography, a branch of the European Society of Cardiology. *J. Am. Soc. Echocardiogr.* 2005; 18:1440-1463.
26. D'Andrea A, Caso P, Romano S, Scarafile R, Cuomo S, Salerno G, et al. Association between left atrial myocardial function and exercise capacity in patients with either idiopathic or ischemic dilated cardiomyopathy a two-dimensional speckle strain study. *Int J Cardiol* 2009; 132:354-363.
 27. D'Andrea A., De Corato G., Scarafile R., Romano S., Reigler L., Mita C. et al. Left atrial myocardial function in either physiological or pathological left ventricular hypertrophy: a two-dimensional speckle strain study. *Br J Sports Med* 2008; 42:696-702.
 28. D'Andrea A., Caso P., Romano S., Scarafile R., Riegler L., Salerno G. et al. Different effects of cardiac resynchronization therapy on left atrial function in patients with either idiopathic or ischaemic dilated cardiomyopathy: a two-dimensional speckle strain study. *Eur Heart J* 2007; 28:2738–2748.
 29. Di Salvo G, Pacileo G, Castaldi B et al. Two-dimensional strain and atrial function: a study on patients after percutaneous closure of atrial septal defect. *Eur J Echocardiogr.* 2009; 10(2):256-259.
 30. Фатенков В.Н. Биомеханика сердца в эксперименте и клинике. М.: Медицина, 1990. 160 с.
 31. Wang K, Ho SY, Gibson D, Anderson RH. Architecture of the atrial musculature in humans. *Br Heart J* 1995; 73:559–565.
 32. Юден Г.Г. Пучковая структура миокарда предсердий. Труды Смоленского Медицинского Государственного Института. - Смоленск, 1947. - Том I. - С. 10 -14.
 33. Ommen SR, Nishimura RA, Appleton CP, Miller FA, Oh JK, Redfield MM, Tajik AJ. Clinical utility of Doppler echocardiography and tissue Doppler imaging in the estimation of left ventricular filling pressures: a

- comparative simultaneous Doppler-catheterization study. *Circulation*. 2000; 102:1788–1794.
34. Triposkiadis F, Pitsavos C, Boudoulas H, Trikas A, Kallikazaros I, Stefanadis C, Toutouzas P. Left atrial volume and function in valvular aortic stenosis. *J Heart Valve Dis*. 1993; 2(1):104-113.
 35. Kim O'Connor, Magne J., Rosca M., Luc A. Pierard, Lancellotti P. Left atrial function and remodelling in aortic stenosis. *European Journal of Echocardiography* 2011; 12:299–305.
 36. Mondillo S., Cameli M., Caputo M.L., Lisi M., Palmerini E., Padeletti M., Ballo P. Early Detection of Left Atrial Strain Abnormalities by Speckle-Tracking in Hypertensive and Diabetic Patients with Normal Left Atrial Size. *J Am Soc Echocardiogr* 2011; 24:898-908.
 37. Miyoshi H., Mizuguchi Y., Oishi Y., Iuchi A., Nagase N., Ara N., Oki T. Early detection of abnormal left atrial-left ventricular-arterial coupling in preclinical patients with cardiovascular risk factors: evaluation by two-dimensional speckle-tracking echocardiography. *Eur J Echocardiogr*. 2011; 12(6):431-439.
 38. Evangelista A., Flachskampf F., Lancellotti P., Badano L., Aguilar R., Monaghan M. et al. European Association of Echocardiography recommendations for standardization of performance digital storage and reporting of echocardiographic studies. *Euro J of Echocardiogr* 2008; 9:438–448.
 39. Rudski L., Lai W., Afzal J., Lanqi Hua, Mark D. Handschumacher, Chandrasekaran K. et al. Guidelines for the Echocardiographic Assessment of the Right Heart in Adults: A Report from the American Society of Echocardiography Endorsed by the European Association of Echocardiography, a registered branch of the European Society of Cardiology, and the Canadian Society of Echocardiography. *J Am Soc Echocardiogr* 2010; 23:685-713.

40. Sherif F. Nagueh, Christopher P. Appleton, Thierry C. Gillebert, Paolo N. Marino, Jae K. Oh, Otto A. Smiseth et al. Recommendations for the Evaluation of Left Ventricular Diastolic Function by Echocardiography. *J Am Soc Echocardiogr* 2009; 22(2):107-133.
41. DuBois D. and DuBois D.F. A Formula to Estimate Surface Area if Height and Weight Be Known. *Arch. In Med.* 1916; 17:863-871.