




Artroskopiskās ķirurģijas iespējas Bērnu slimnīcā

BĒRNU KLĪNISKĀS UNIVERSITĀTES SLIMNĪCAS BĒRNU ĶIRURĢIJAS KLĪNIKA
ULDIS BERGMANIS

Pirmais artroskopists
1912. gads

Severin Nordentoft



Modernās artroskopijas tēvs,
attīstīja triangulāciju
1955. gads

Masaki Watanabe






Artroskopija Latvijā, 1989. gads

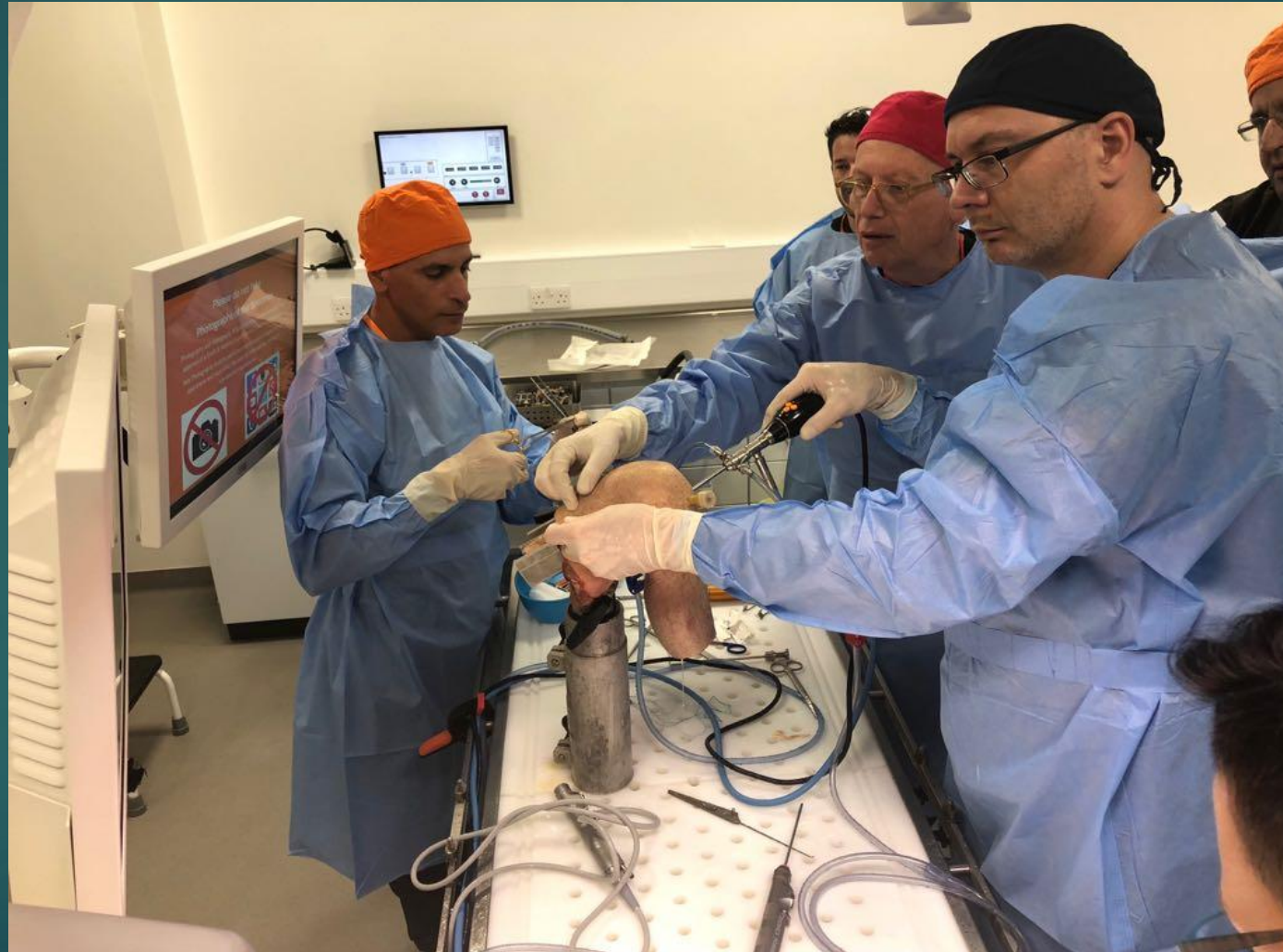Laimonis Ejubs

Artroskopija Bērnu
slimnīcā
2005. gads


Ernests Štekels



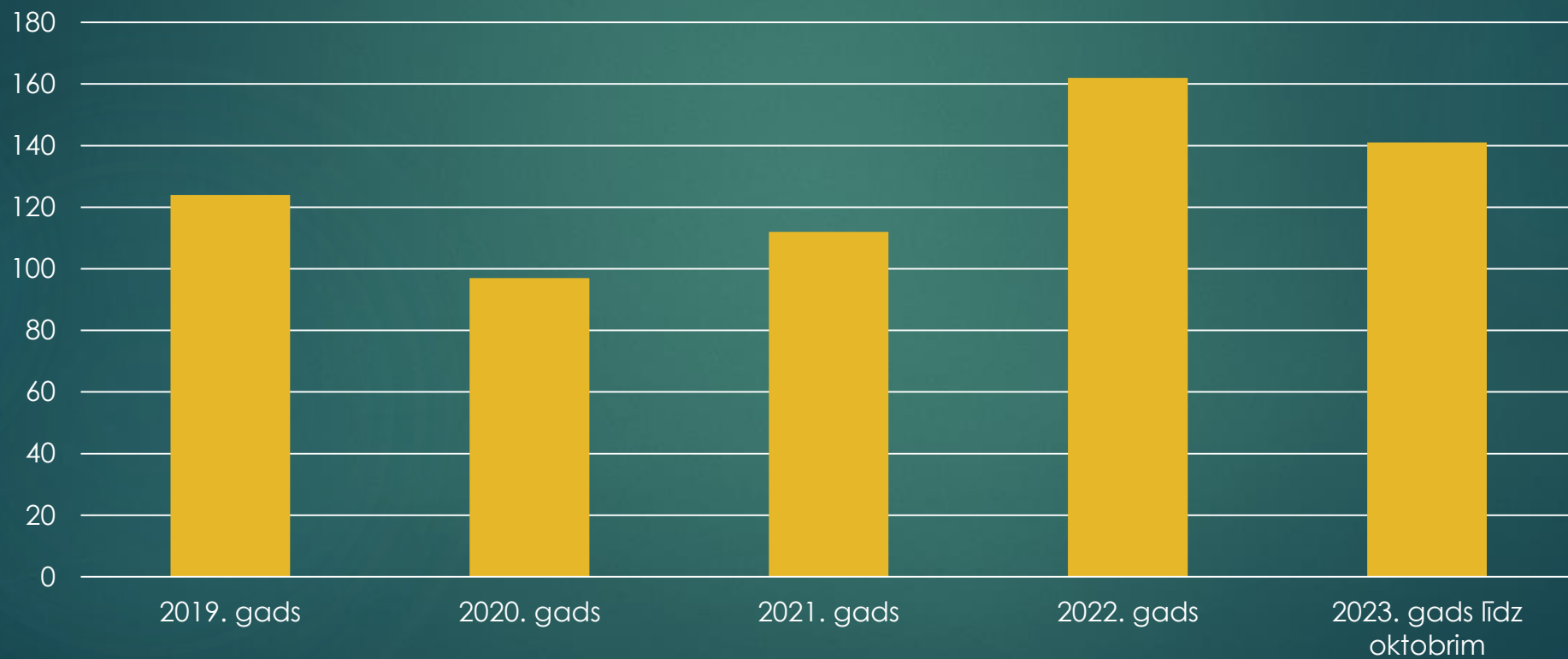
Քիրուրգա իեմաճս



Tehniskais nodrošinājums

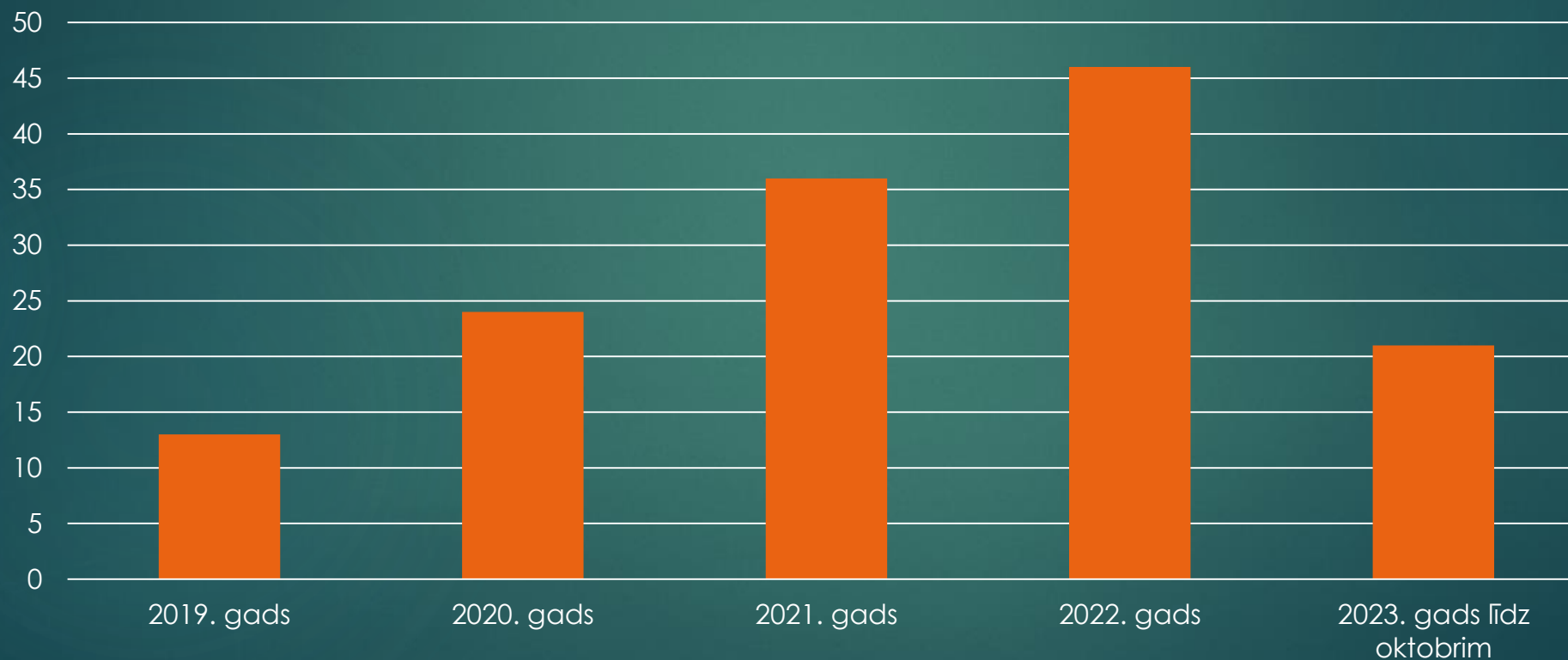


Kopējais artroskopiju skaits

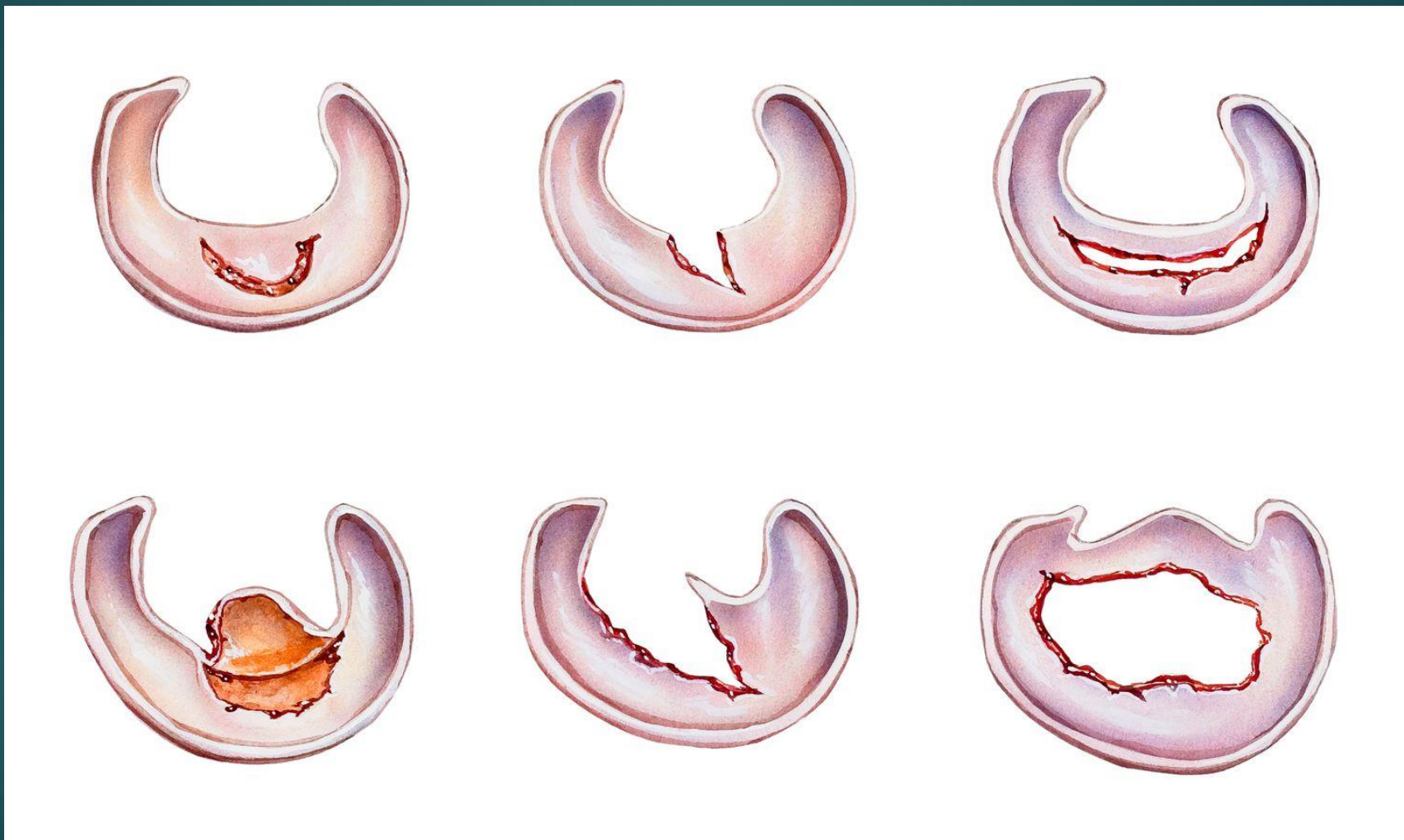


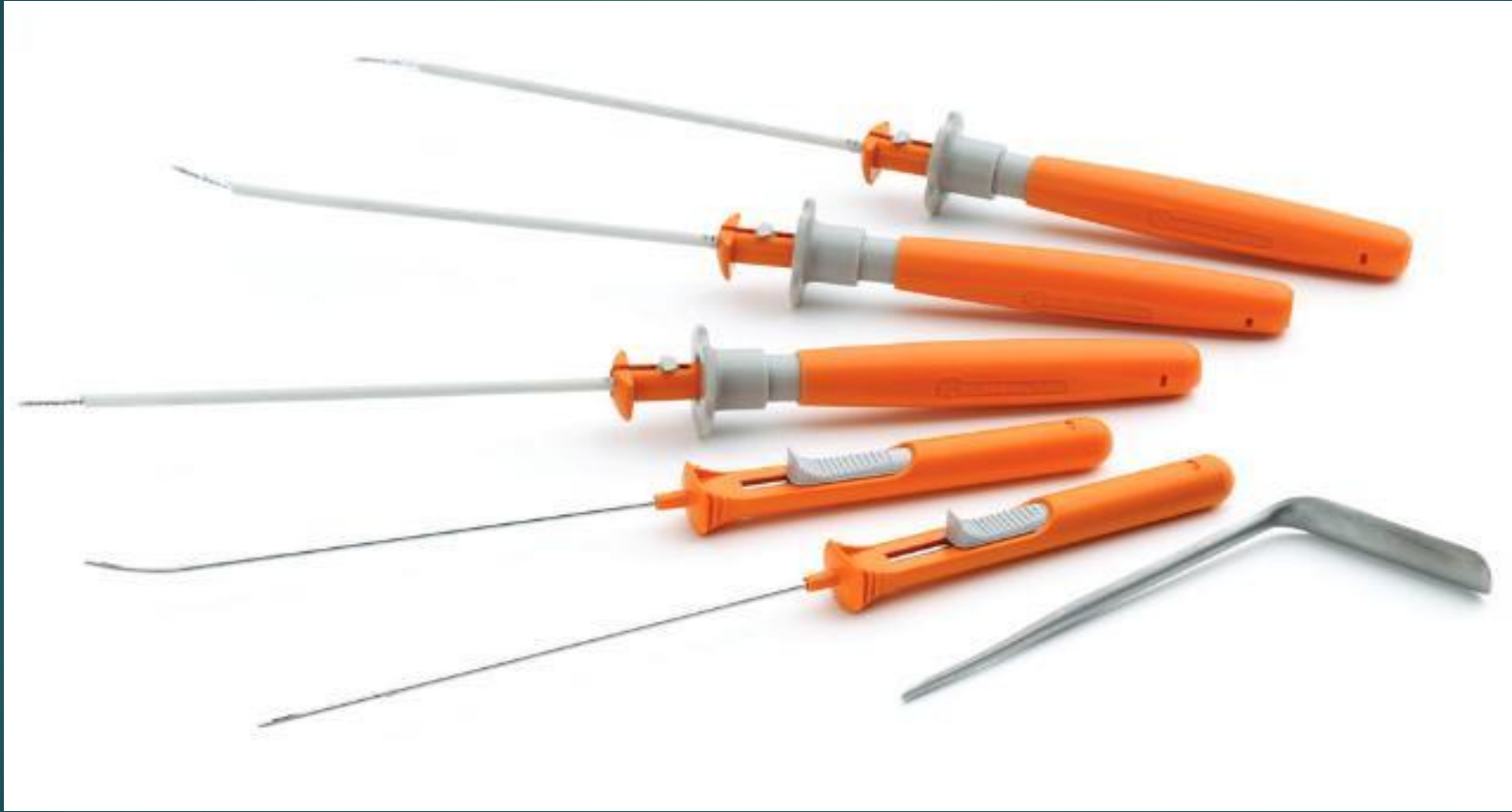
BS veiktās artroskopijas

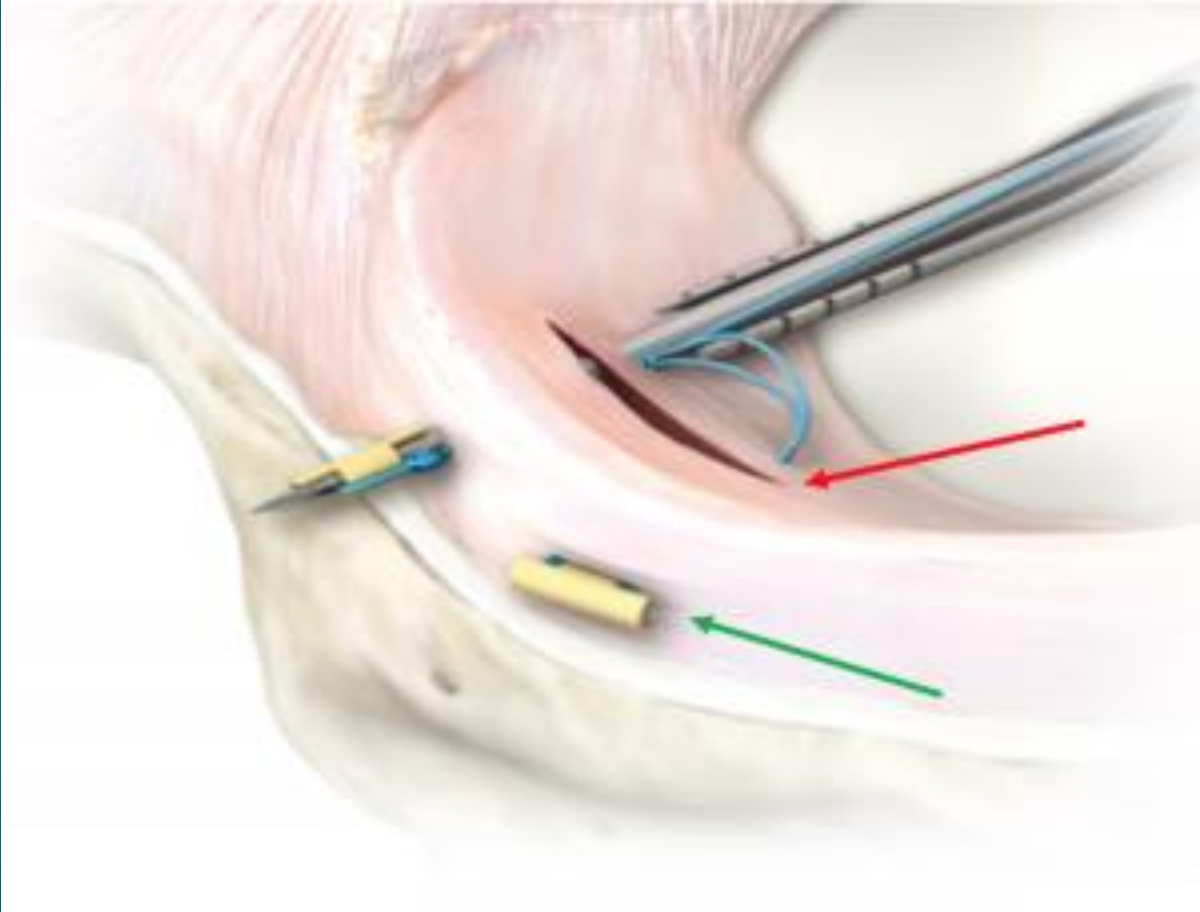
Menisku reinsercija



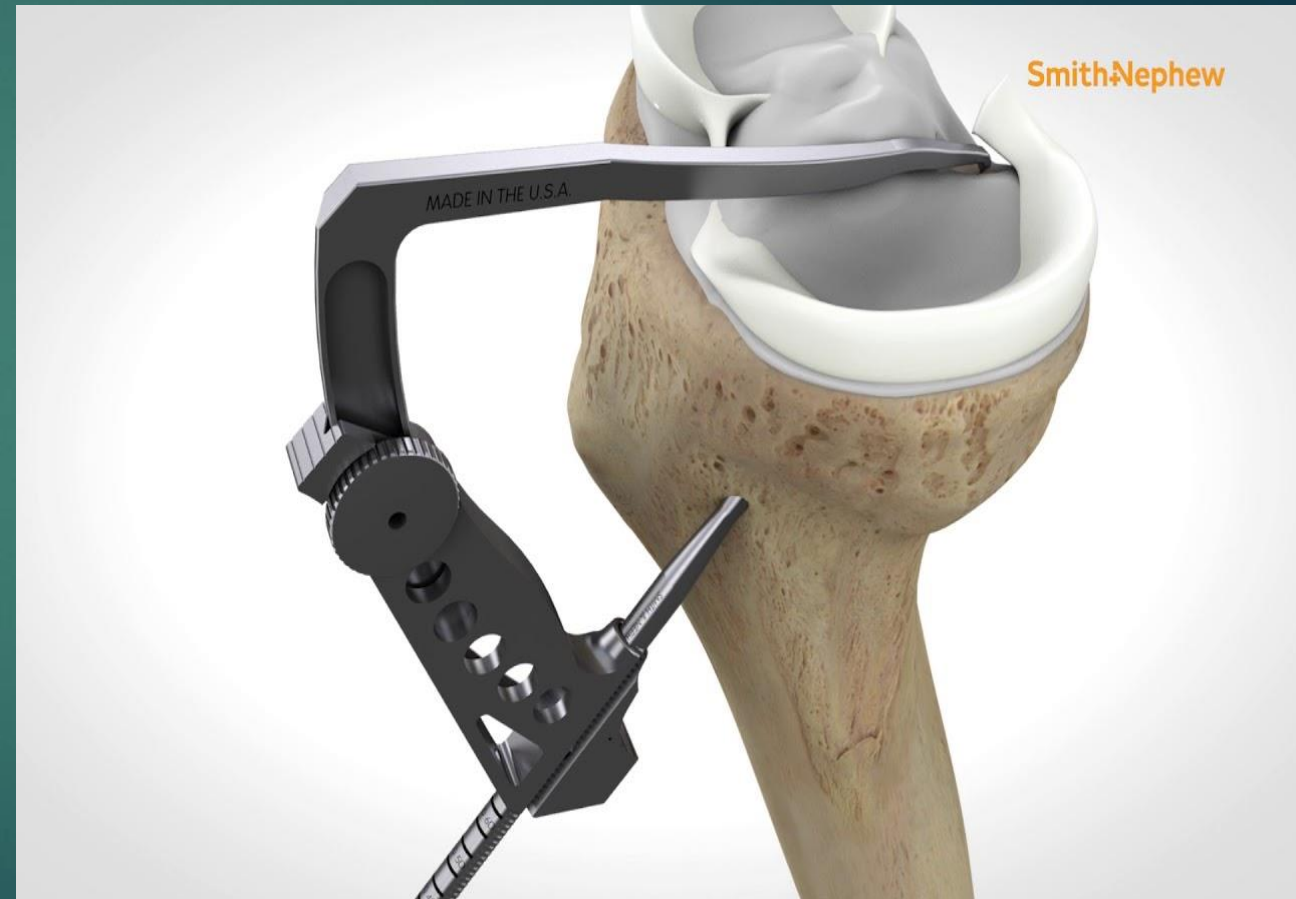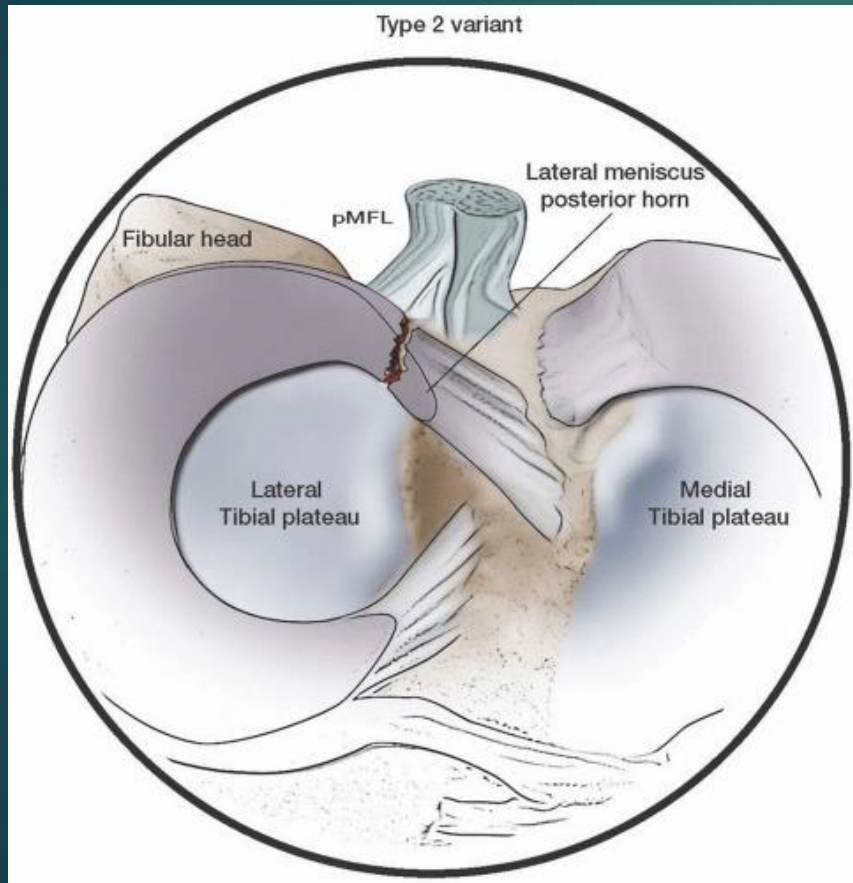
Traumatisks meniska bojājums.



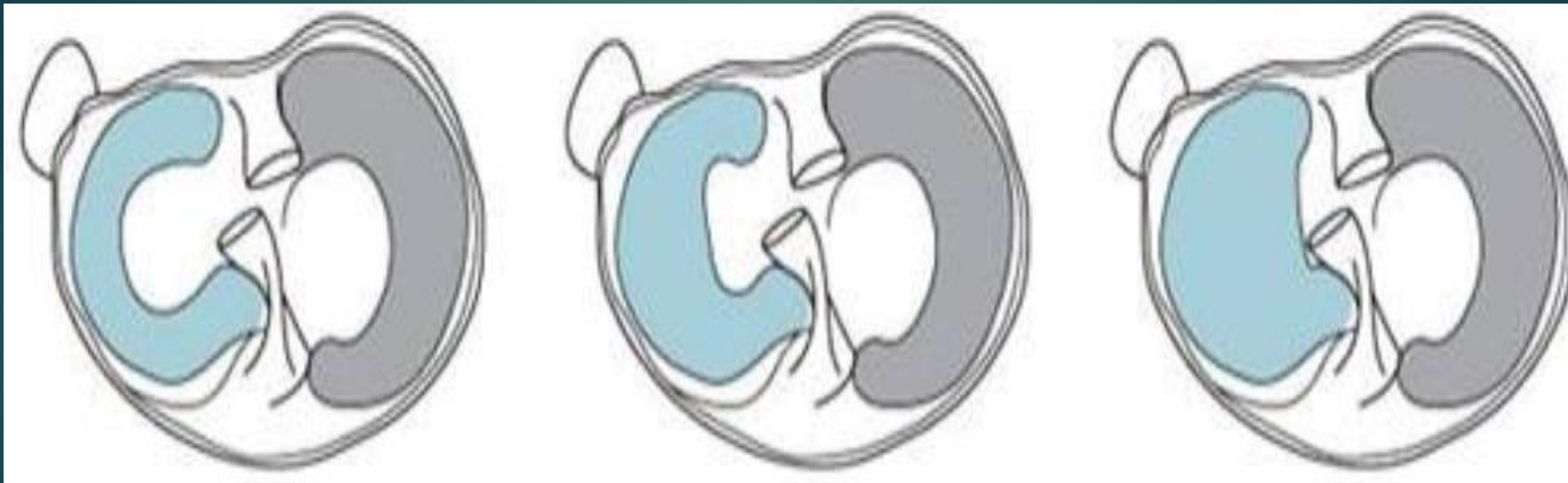



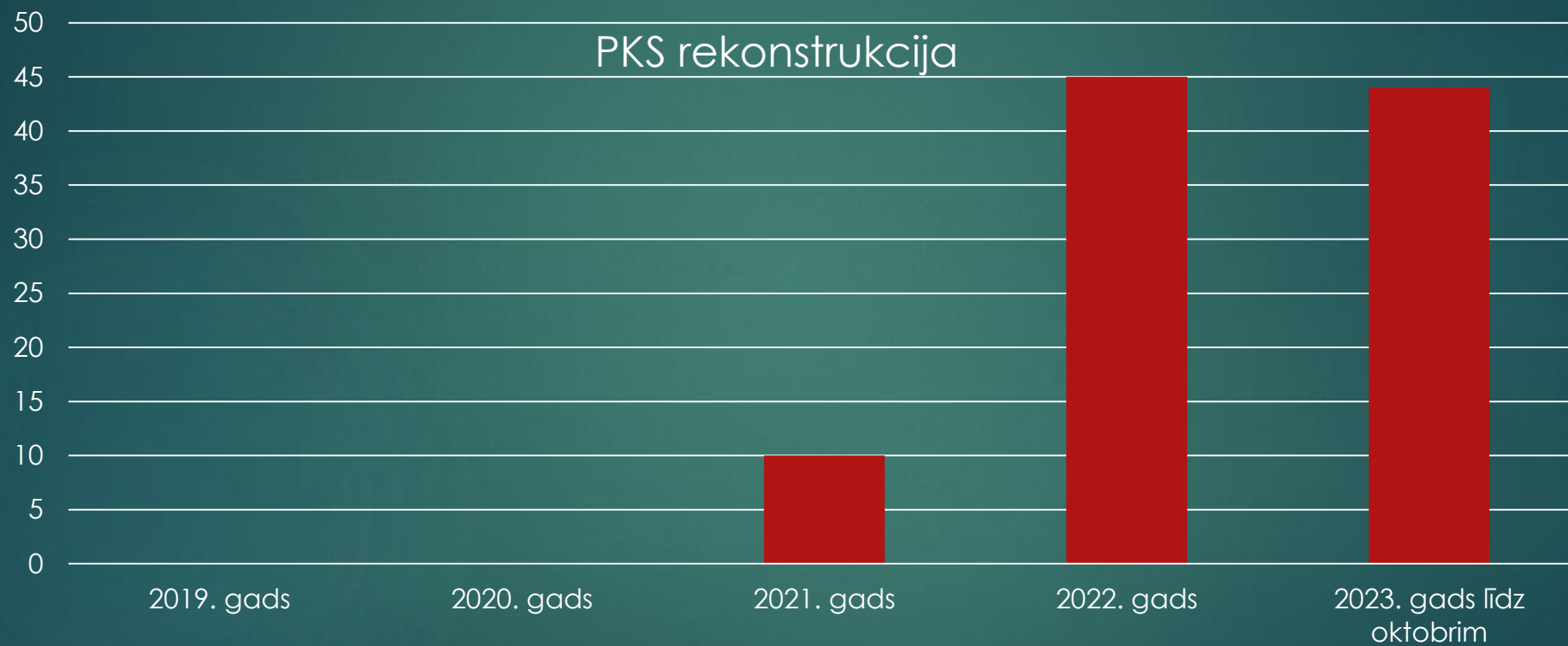Meniska saknes plisums



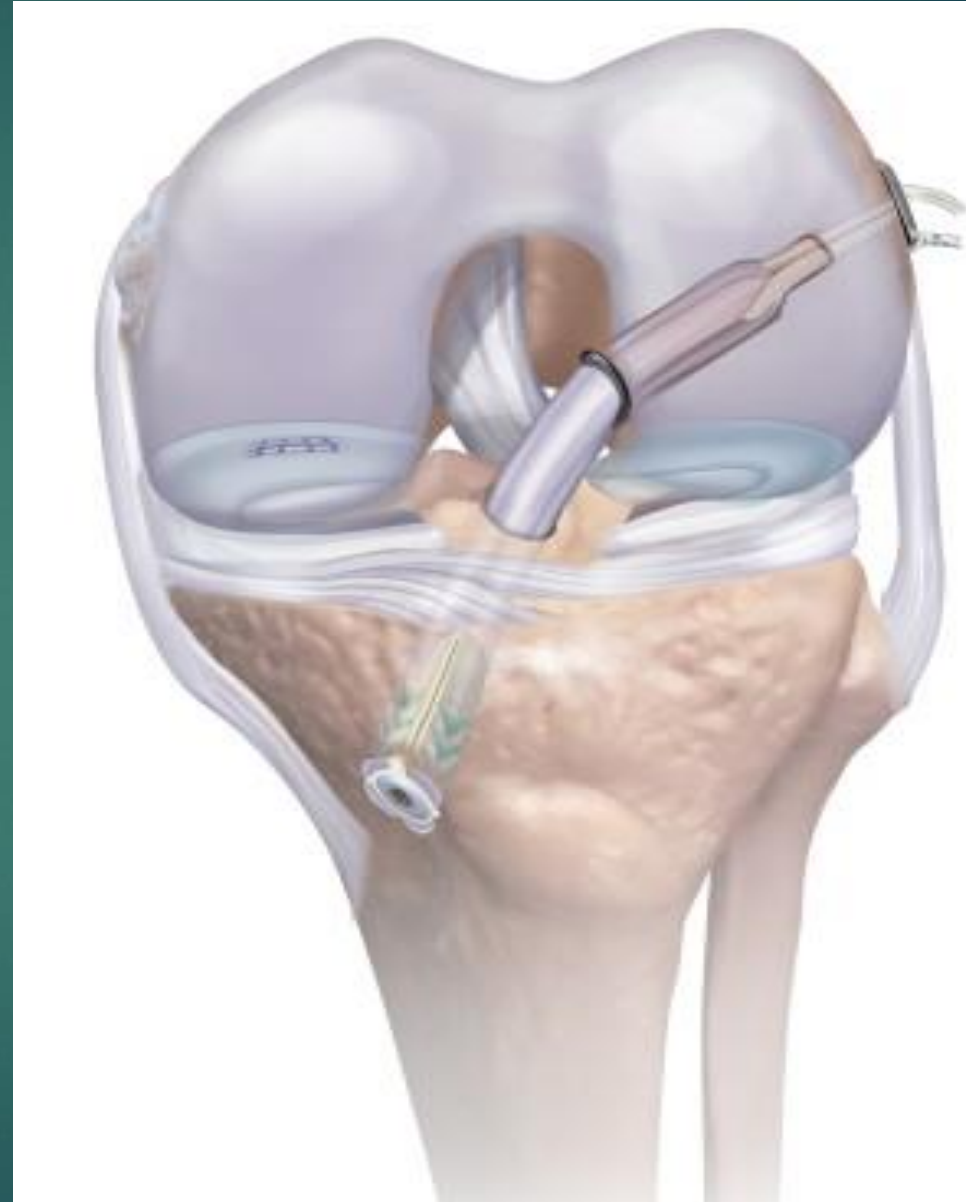Diskoīds menisks



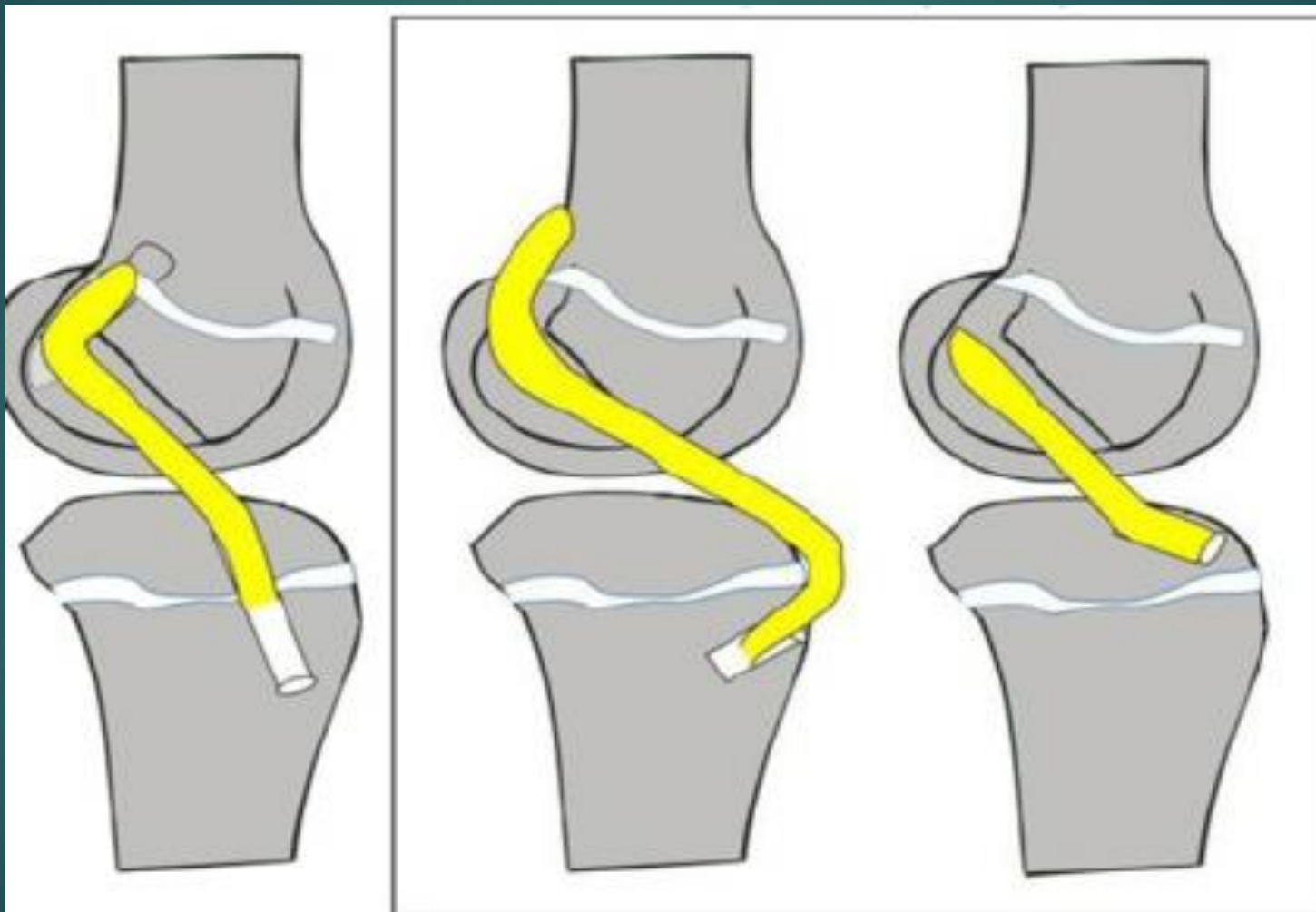
BS veiktās artroskopijas

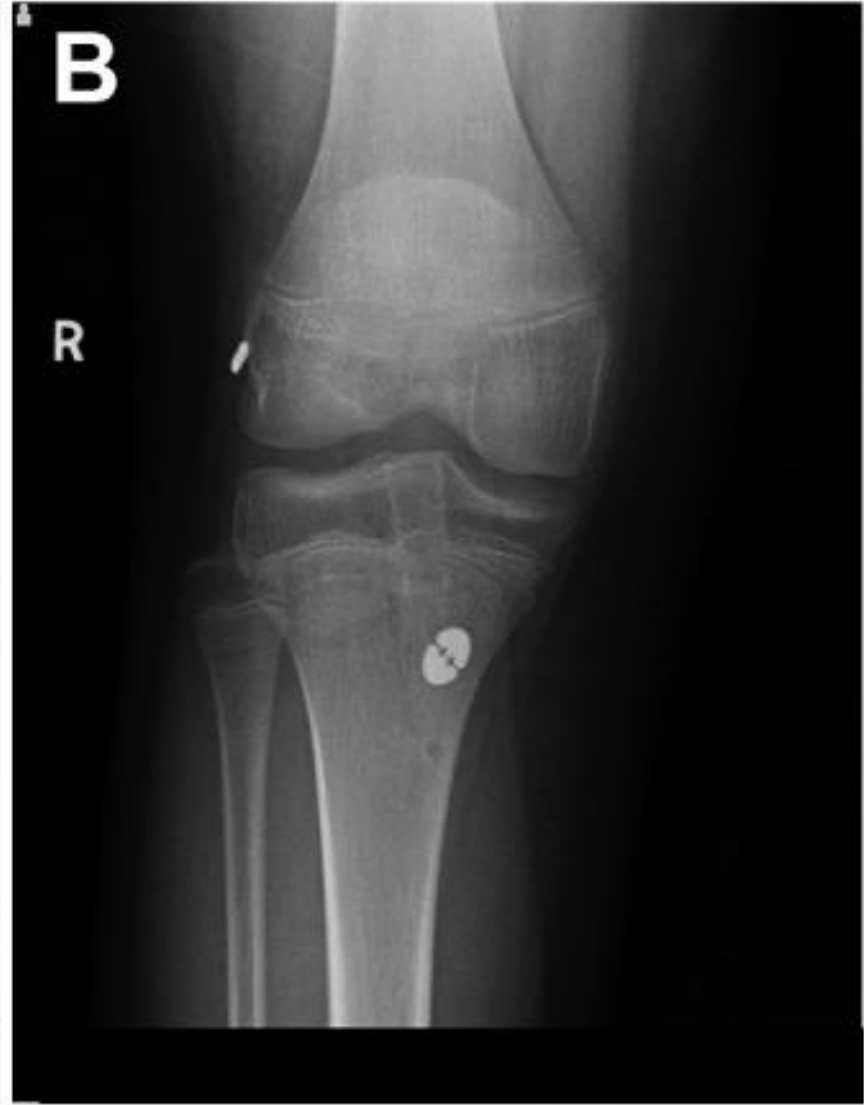
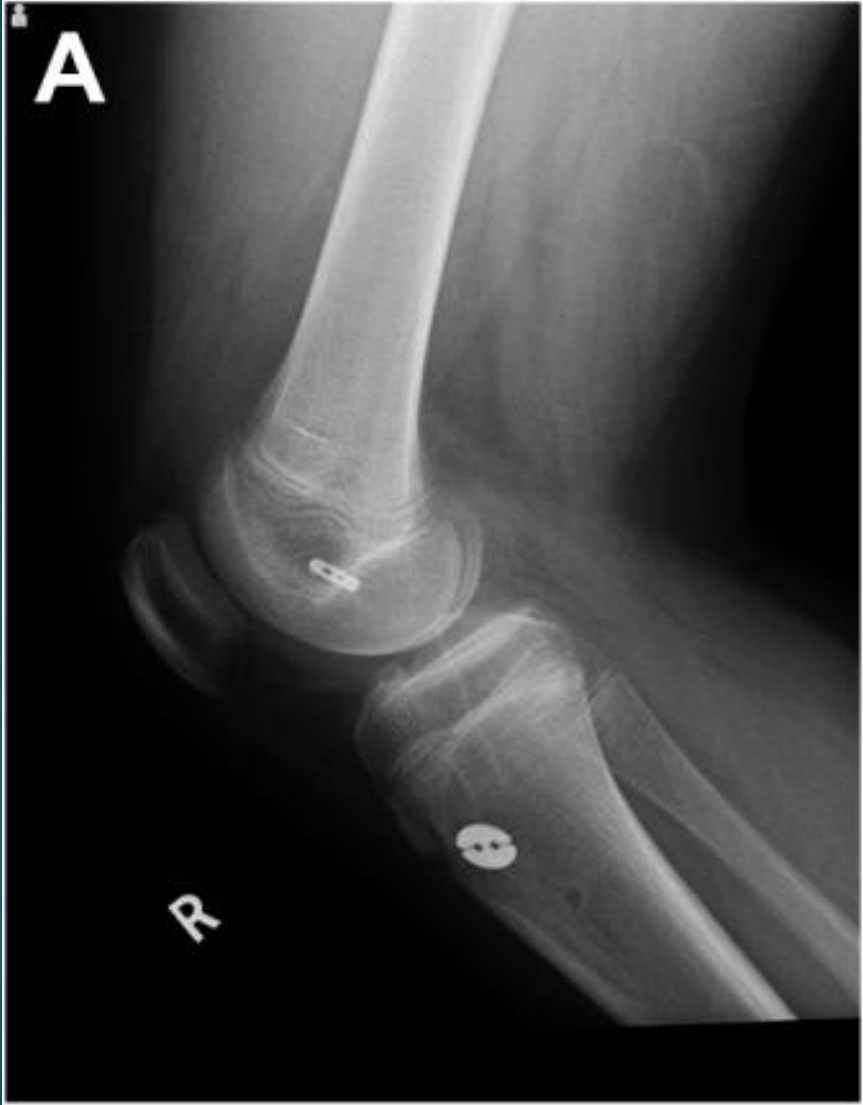
PKS rekonstrukcija



PKS rekonstrukcija bērniem





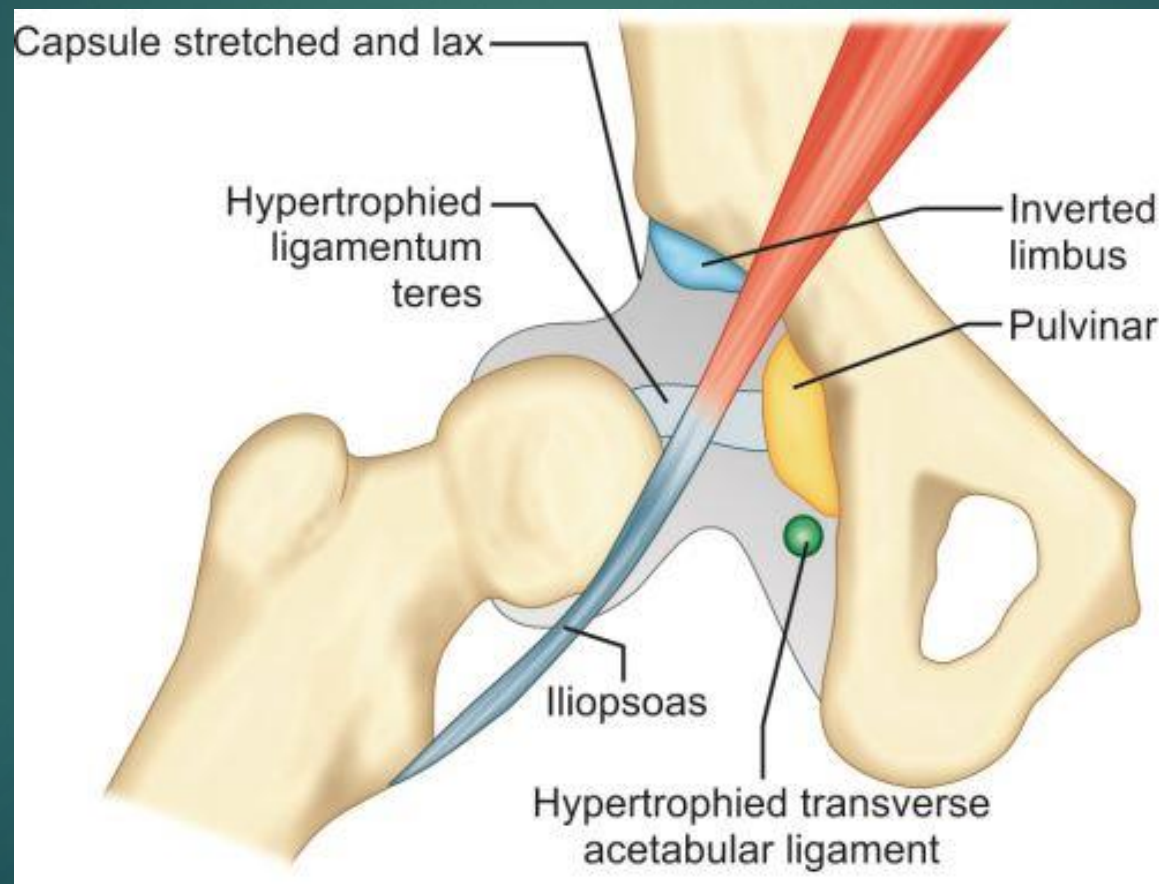
Anterior Cruciate Ligament Reconstruction in Skeletally Immature Patients: Early Results Using a Hybrid Physeal-Sparing Technique

[Robert G. Willson](#), MD, MPH,* [Regina O. Kostyun](#), MEd, ATC,† [Matthew D. Milewski](#), MD,‡ and [Carl W. Nissen](#), MD†§

23 pacienti, vidējais vecums operācijas laikā 13.

2 augšanas zonas bojājumi, kas izpaudās kā paātrināta augšana rekonstruētajā ekstremitātē.

Gūžas locītavas attīstības displāzija



Comparison of arthroscopic and open reduction of conservatively irreducible dislocated hips of children

[C. Presch](#), [O. Eberhardt](#), [T. Wirth](#), [F. F. Fernandez](#)

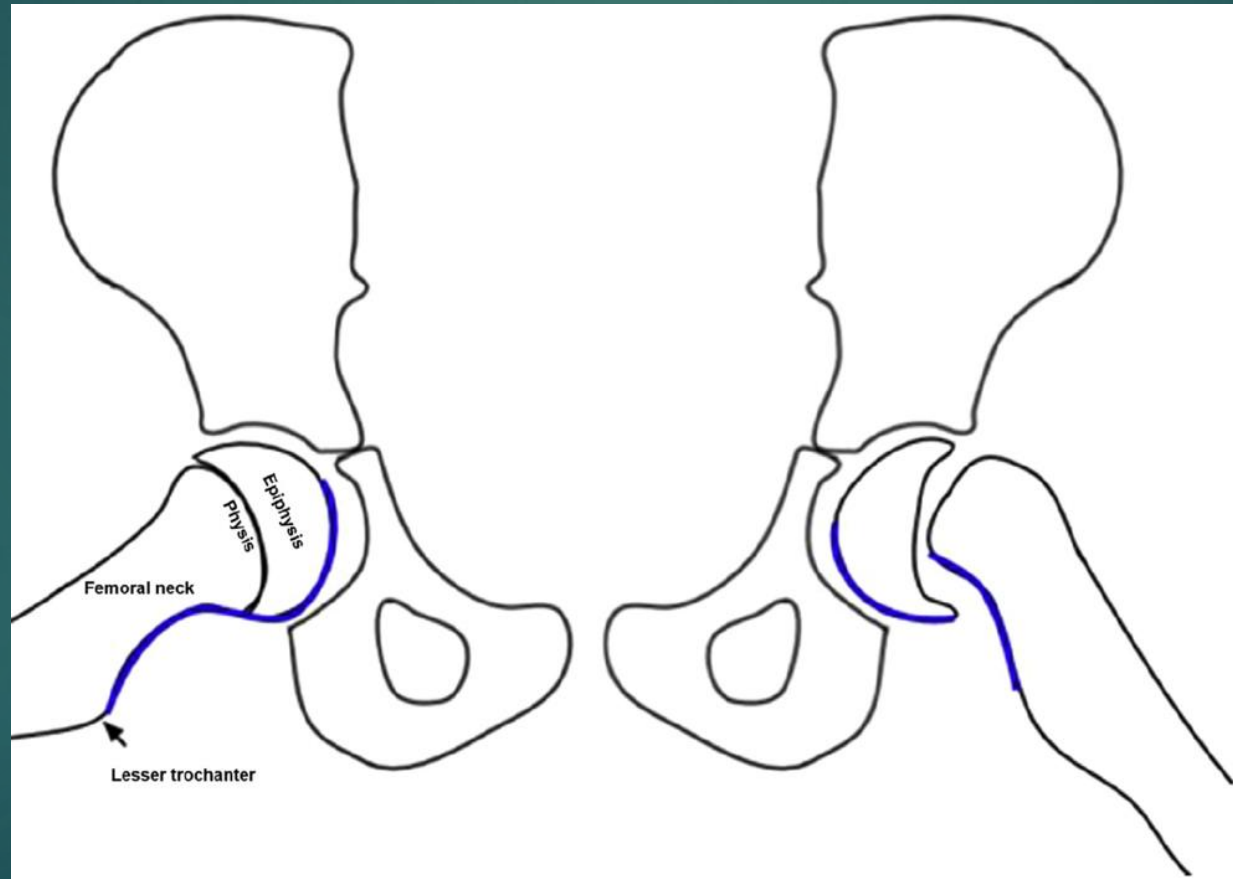
17 pacientiem artroskopiska repozīcija, 49 vaļēja repozīcija.

Osteonekroze 6% pēc artroskopiskas, 20% pēc vaļējas repozīcijas.

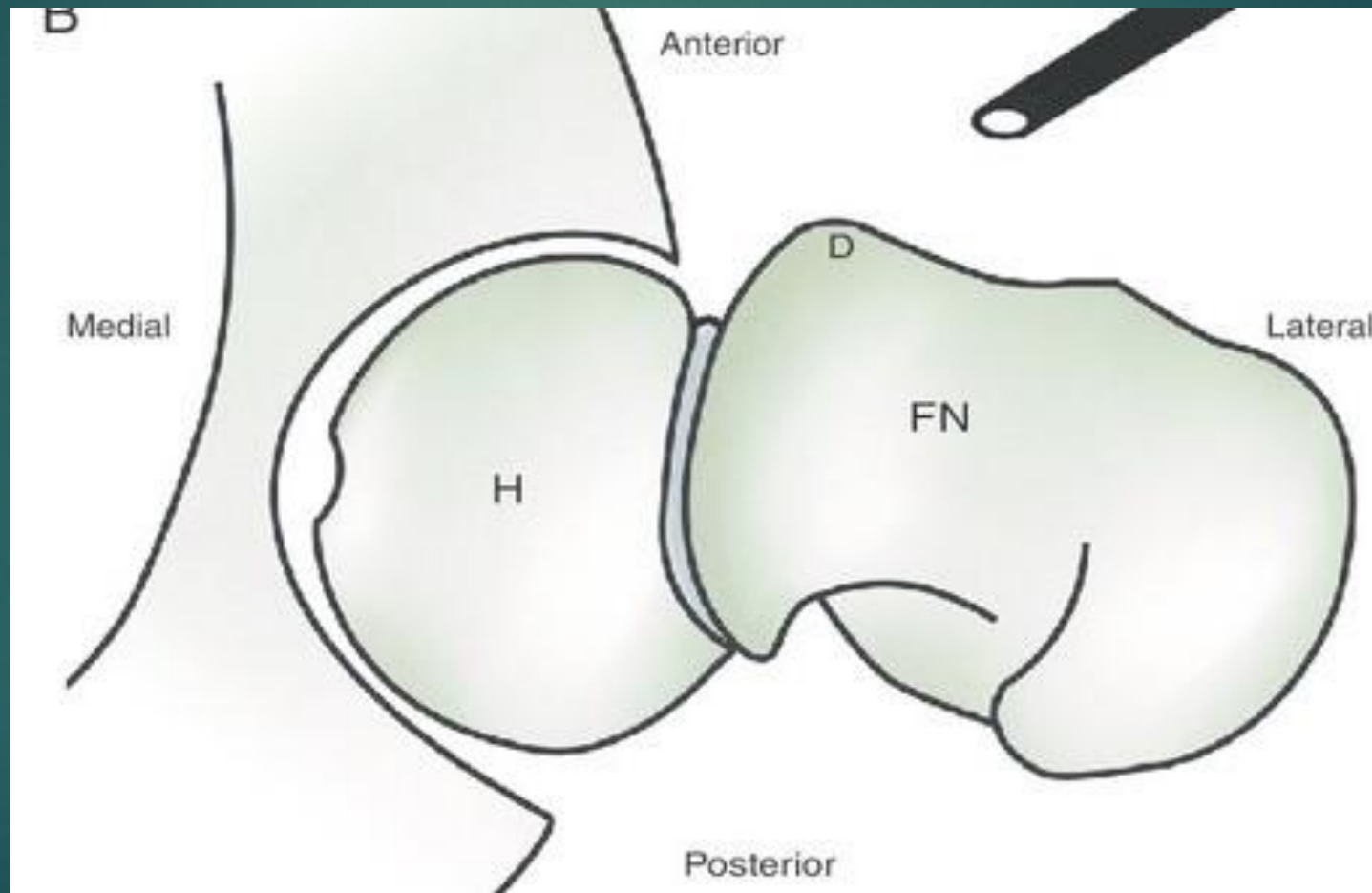
Redislokācija nevienam pēc artroskopiskas, 29% pēc vaļējas repozīcijas.

Reziduāla acetabulum displāzija 23% pēc artroskopiskas, 62% pēc vaļējas repozīcijas.

Augšstilba kaula galviņas juvenila epifizioģīze



Augšstilba kaula galviņas juvenila epifizioģīze



Arthroscopic treatment of femoroacetabular impingement following slipped capital femoral epiphysis

S. Z. Basheer, A. P. Cooper, R. Maheshwari, B. Balakumar, S. Madan

19 pacienti ar sūdzībām par sāpēm, atduri.

Harris hip score 56 pirms operācijas, 72 pēc operācijas.

Non-arthritic hip score 52 pirms operācijas, 73 pēc operācijas.

Paldies

